FACULTÉ DE MÉDECINE DE PARIS

Année 1904 THÈSE N° 251

POUR

LE DOCTORAT EN MÉDECINE

Présentée et soutenue le mercredi 23 mars 1904 à 1 heure.

PAR

Eugène SERVANT

TRAITEMENT ORTHOPÉDIQUE

DE LA

Fracture de Dupuytren Récente

Président : M. TERRIER, *professeur.*
Juges : MM. TILLAUX, *professeur,*
DELENS et GOSSET, *agrégés.*

Le candidat répondra aux questions qui lui seront faites sur les diverses parties de l'enseignement médical.

PARIS
IMPRIMERIE DE LA FACULTÉ DE MÉDECINE
H. JOUVE
15, rue Racine, 15

1904

FACULTÉ DE MÉDECINE DE PARIS

Doyen	M. DEBOVE.
Professeurs	MM.
Anatomie	P. POIRIER
Physiologie	CH. RICHET.
Physique médicale	GARIEL.
Chimie organique et Chimie minérale	GAUTIER.
Histoire naturelle médicale	BLANCHARD
Pathologie et thérapeutique générales	BOUCHARD
Pathologie médicale	HUTINEL. BRISSAUD.
Pathologie chirurgicale	LANNELONGUE
Anatomie pathologique	CORNIL.
Histologie	MATHIAS DUVAL
Opérations et appareils	BERGER.
Pharmacologie et matière médicale	POUCHET.
Thérapeutique	GILBERT.
Hygiène	
Médecine légale	BROUARDEL
Histoire de la médecine et de la chirurgie	DEJERINE.
Pathologie expérimentale et comparée	CHANTEMESSE.
Clinique médicale	HAYEM. DIEULAFOY. DEBOVE. LANDOUZY.
Maladie des enfants	GRANCHER.
Clinique de pathologie mentale et des maladies de l'encéphale	JOFFROY.
Clinique des maladies cutanées et syphilitiques	GAUCHER.
Clinique des maladies du système nerveux	RAYMOND TERRIER.
Clinique chirurgicale	DUPLAY. LE DENTU. TILLAUX.
Clinique ophtalmologique	DE LAPERSONNE.
Clinique des maladies des voies urinaires	GUYON.
Clinique d'accouchements	BUDIN. PINARD.
Clinique gynécologique	POZZI.
Clinique chirurgicale infantile	KIRMISSON.

Agrégés en exercice.

MM.

ACHARD	FAURE	LEGUEU	TEISSIER
AUVRAY	GILLES DE LA TOURETTE	LEPAGE	THIERY
BESANÇON	GOSSET	MARION	THIROLOIX
BONNAIRE	GOUGET	MAUCLAIRE	THOINOT
BROCA (AUG.).	GUIART	MERY	VAQUEZ
BROCA (ANDRÉ)	HARTMANN	POTOCKI	WALLICH
CHASSEVANT	JEANSELME	REMY	WALTHER
CUNEO	LANGLOIS	RENON	WIDAL
DEMELIN	LAUNOIS	RICHAUD	WURTZ
DESGREZ	LEGRY	RIEFFEL (chef. des travaux anat.)	
DUPRE			

Par délibération en date du 9 décembre 1798, l'Ecole a arrêté que les opinions émises dans les dissertations qui lui seront présentées doivent être considérées comme propres à leurs auteurs, et qu'elle n'entend leur donner aucune approbation ni improbation.

A MON PÈRE

A MA MÈRE

A MON FRÈRE

A MES PARENTS A MES AMIS

A M. LE PROFESSEUR TERRIER

Qui a bien voulu accepter la présidence de cette thèse.

Au moment de terminer nos études médicales, c'est un agréable devoir pour nous de venir adresser à nos premiers maîtres de l'école de Clermont-Ferrand l'hommage de notre respectueuse reconnaissance.

A MM. LES PROFESSEURS

BOUSQUET, DU CAZAL, GAGNON, PLANCHARD, BIDE, HUGUET, MAURIN, LEPETIT, BILLARD

Nous tenons à remercier tout particulièrement M. le professeur Mally et M. le Dr Richon qui nous ont inspiré le sujet de cette thèse et qui nous ont témoigné une bienveillante amitié.

A nos maîtres de Paris, MM. les professeurs Budin et Fournier, nous exprimons nos sentiments respectueux pour la bienveillance avec laquelle ils nous ont reçu dans leurs services.

Nous remercions enfin M. Foisy, qui étant notre interne a bien voulu nous communiquer des observations prises dans les services de MM. Bazy et Tuffier et nous aider de ses conseils pour mener à bien notre thèse.

TRAITEMENT ORTHOPÉDIQUE

DE LA FRACTURE DE DUPUYTREN RÉCENTE

AVANT-PROPOS

Nous nous proposons dans cette étude d'exposer les différents moyens qu'il faut mettre en œuvre pour obtenir la guérison des fractures de Dupuytren.

Dans les livres classiques, l'étiologie, le mécanisme et les symptômes de cette fracture sont très longuement exposés ; par contre on ne consacre que peu de chose au traitement.

Ce traitement tel qu'il y est décrit consiste après réduction de la fracture à appliquer un appareil plâtré. Vers le 35e jour le plâtre est retiré, on pratique alors quelques séances de massage et de mobilisation de l'articulation tibio-tarsienne. Le pied étant droit et en bonne position on permet au malade de marcher et de partir chez lui ou dans un asile de

convalescence. Il persiste bien quelques raideurs articulaires, mais elles disparaîtront par la marche et le massage ; le chirurgien est enchanté. Tel est le traitement appliqué ordinairement dans les hôpitaux. Donne-t-il un résultat satisfaisant ? En un mot la guérison est-elle toujours obtenue avec *restitutio ad integrum* ?

Pour nous faire une opinion ferme nous avons fait revenir des malades soignés voilà un an, deux ans et plus pour une fracture de Dupuytren. Ces malades traités dans le service du Dr Bazy ou dans celui du Dr Tuffier, à qui nous adressons tous nos remerciements, ont été bien soignés ainsi qu'en témoignent les nombreuses radiographies que nous avons eues entre les mains. Ces malades à la sortie du plâtre avaient le pied en bonne position et il n'existait aucune trace de valgus. La radiographie faite avant leur départ montre que le pied est bien dans l'axe et les fragments malléolaires en bonne situation.

Sur 10 malades que nous avons revus les résultats tardifs sont les suivants :

Dans trois cas : résultat excellent, guérison sans raideur ni laxité articulaire.

Dans deux cas : le pied est en bonne position, mais il existe de l'agrandissement de la mortaise tibio-péronière et des entorses à répétition. Ces malades marchent et ont repris leurs occupations, mais ils souffrent.

Dans cinq cas : le pied en bonne position à la sortie de l'hôpital s'est dévié secondairement. Le pied est en valgus très accusé. Ces malades sont estropiés et infirmes.

Ces résultats sont déplorables ; cependant il ne faudrait pas croire que d'une façon générale ils soient mauvais dans les sept dixièmes des cas. Beaucoup de malades n'ont pas répondu à notre appel : il est à présumer que ceux qui marchent mal viennent revoir le chirurgien qui les a soignés plutôt que ceux qui sont guéris. Un fait est bien certain ; c'est la fréquence des déviations secondaires des fractures de Dupuytren correctement coaptées : aux cinq cas inédits de valgus secondaire que nous avons observés nous en avons recueilli neuf autres dans la littérature médicale. L'étude de ces cas nous a servi de base pour ce travail.

Nous commencerons par exposer les accidents et complications de la fracture de Dupuytren ; puis nous en rechercherons les causes afin de les mieux combattre.

Ensuite, nous exposerons les moyens thérapeutiques propres à obtenir le meilleur résultat.

Après avoir relaté nos trois observations où les résultats tardifs ont été excellents nous commencerons l'étude des accidents et complications de la fracture de Dupuytren.

Nous laisserons complétement de côté les fractures de Dupuytren non réduites et consolidées primitivement en position vicieuse.

OBSERVATION I

Service du Dr Bazy. Observation communiquée par M. E. Foisy, interne du service.

Fracture de Dupuytren sans arrachement de la malléole interne. Valgus réductible. Immobilisation. Bon résultat.

P... charron, 57 ans : par suite de l'écroulement d'un mur le malade se recule brusquement, son pied se tourne en dehors et le malade tombe.

Il entre le 24 novembre 1903 dans le service. M. Foisy constate une déviation du pied en dehors avec coup de hache extrêmement marqué. Le péroné est fracturé à 6 centimètres environ au-dessus de sa pointe, la malléole interne est intacte, c'est le liga-

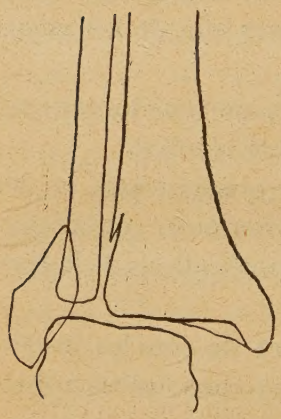

Fig. 1
P. Obs. I. Avant réduction

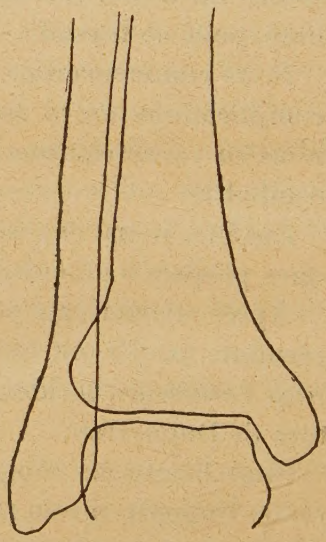

Fig. 2
Résultat, 3 mois après

ment latéral interne qui a cédé. Le valgus est tellement prononcé que le pouce peut être introduit entre l'astragale et la face externe de la malléole tibiale. La réduction de la fracture est très facile mais se reproduit également avec une extrême facilité.

La radiographie (fig. 1) montre que la malléole tibiale est

intacte, que la malléole péronière est obliquement fracturée et reportée en dehors. L'astragale a suivi le fragment péronier, si bien que son bord interne est distant de 2 centimètres de la malléole tibiale.

Le jour même de son entrée un appareil plâtré est appliqué après réduction de la fracture et adduction du pied. Une attelle de Dupuytren est placée avant la dessication du plâtre.

L'appareil est laissé 41 jours. Le pied est resté en bonne position, on le masse pendant cinq jours, et le malade est envoyé à Vincennes avec des béquilles.

13 février 1904. — Le malade marche encore avec une béquille et n'a pas repris son travail. Le pied est en bonne position, mais cyanosé et légèrement œdématié.

Les muscles de la jambe sont atrophiés. La malléole externe est grosse et fait un relief assez marqué.

Il existe de l'empâtement autour du tendon d'Achille.

Les mouvements de l'articulation tibio-tarsienne sont libres : il n'y a pas de ballottement de l'astragale.

La radiographie (fig. 2), montre que la malléole péronière est consolidée en bonne position. L'astragale occupe sa situation normale. La perméabilité de la malléole péronière aux rayons est normale, elle n'a pas subi de décalcification.

Le résultat est bon. On conseille au malade le massage et l'électricité.

OBSERVATION II

Service du Dr Bazy. Recueillie par M. Foisy, interne du service.

Fracture de Dupuytren datant de 26 mois. Guérison avec léger varus. Bon résultat.

Le 22 décembre 1901, C..., 38 ans, cocher, tombe de son siège et entre dans le service pour une fracture de Dupuytren type avec subluxation du pied en arrière.

Le 25 décembre sous chloroforme on réduit la fracture et on applique un appareil plâtré qu'on laisse 45 jours. Le malade quitte l'hôpital le 14 février 1902 et reste trois semaines à Vincennes où on le masse. Il marche avec des béquilles. Ensuite il reprend son travail.

Le 12 février 1904 (2 ans et 2 mois après l'accident). — Le malade marche bien mais après une course un peu longue de l'œdème du pied et des douleurs surviennent.

Le pied est en léger varus, la malléole interne est hyper-

trophiée. Les mouvements de flexion et d'extension du pied sont très étendus. Le mollet présente une atrophie légère.

Radiographie (fig. 3). — La malléole interne est en place, le cal est indiqué par une encoche légère sur le bord interne au niveau de la base de la malléole et par une ligne brune large de 2 millimètres indiquant une perméabilité plus grande des os en cet endroit.

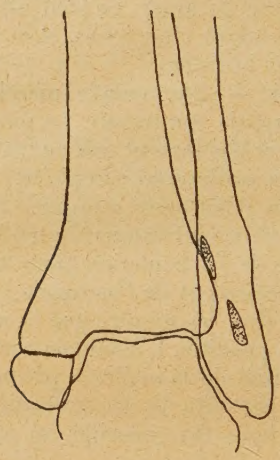

Fig. 3
C. 26 mois après la fracture

La mortaise n'est pas élargie, l'astragale est en place.

La malléole externe est irrégulière et hypertrophiée.

Cette hypertrophie commence à 6 centimètres environ de sa pointe. La malléole présente des parties claires en forme d'ilôts tranchant sur la teinte brune de son ensemble.

En résumé le résultat est bon.

OBSERVATION III

Service du Dr Tuffier.

Fracture de Dupuytren. Réduction sous chloroforme. Résultat excellent 13 mois après.

C..., 32 ans, ajusteur, s'est tourné le pied en dehors le 24 janvier 1903 et entre dans le service du Dr Tuffier. Le pied est très enflé et dévié en dehors : l'examen montre qu'il s'agit d'une fracture bimalléolaire. La fracture est réduite et le membre mis dans une gouttière en fil de fer pendant trois jours.

1re *Radiographie* montre (fig. 4)

1° La malléole interne est arrachée et déplacée en dehors, elle a suivi l'astragale; 2° Le péroné fracturé à cinq centimètres de la pointe est déplacé en dehors ; 3° L'astragale trans-

Fig. 4
Avant réduction

Fig. 5
Après réduction
Dans le platre

Fig. 6
Le même après le platre

Fig. 7
Le même 13 mois après la fracture

portée à trois centimètres en dehors de sa situation normale a subi un léger mouvement de rotation en dehors ; 4° Le plateau tibial présente une fracture sans déplacement.

Un appareil plâtré est alors placé sous chloroforme, le pied est porté en adduction forcée.

2e *Radiographie* (fig. 5). dans le plâtre montre que la réduction est parfaite : l'astragale est en place, le péroné est réduit parfaitement, le fragment de la malléole interne est au contact du tibia.

Le plâtre est laissé *35 jours*.

3e Radiographie après l'ablation du plâtre (fig. 6) montre qu'il n'y a eu aucune déviation dans le plâtre.

Pendant huit jours le pied est mobilisé et massé. Sort le quarante-huitième jour et commence à marcher tout en continuant à se faire masser.

Le 17 février 1904 (13 mois après).— Le pied est en excellente position. Le malade marche très bien, ni œdème, ni atrophie musculaire. Mouvements de l'articulation tibio-tarsienne normaux. Pas d'agrandissement de la mortaise.

4e *Radiographie* (fig. 7). 1° La malléole interne est soudée et on voit nettement la présence du cal indiquée par une partie plus foncée sur le cliché ; 2° L'astragale est en situation normale ; 3° Le péroné légèrement hypertrophié présente dans la partie inférieure de sa malléole une partie plus perméable aux rayons ; 4° La félure du plateau tibial est encore visible.

Le résultat est donc excellent.

ACCIDENTS ET COMPLICATIONS DE LA FRACTURE DE DUPUYTREN.

Dupuytren professait à l'égard des fractures bi-malléolaires par abduction un optimisme absolu. Sur 143 cas il n'avait eu que deux cas d'ankylose. Aussi écrivait-il que toutes ces fractures : « guérissaient presque aussi promptement et surtout presque aussi parfaitement que les fractures du péroné qui n'étaient accompagnées d'aucune lésion des ligaments ou de la malléole interne. Elles guérissent sans difficulté et sans difformité en un mois de traitement »(1).

Tous les chirurgiens sont actuellement d'accord pour reconnaître que la fracture bi-malléolaire avec déviation du pied en dehors est l'une des plus graves que l'on ait à traiter.

Ces complications sont nombreuses : Les *unes primitives* devront faire l'objet des soins attentifs du chirurgien, car il peut les éviter, ou tout au moins y remédier efficacement : elles constituent les *déviations primitivement irréductibles*.

1. Dupuytren. *Leçons orales de clinique chirurgicale faites à l'Hôtel-Dieu.*

Les complications *secondaires* survenant au cours du traitement et pendant la convalescence sont plus difficilement évitables parce qu'elles sont causées par un vice de nutrition du membre de par le fait de la fracture.

Nous devrons étudier successivement :

I. — Les Déviations primitivement irréductibles.

II. — Les Amyotrophies réflexes.

III. — Les Troubles trophiques et vaso-moteurs.

IV. — L'Equinisme par rétraction du tendon d'Achille.

V. — Les Raideurs articulaires.

VI. — L'Ankylose.

VII. — L'Agrandissement de la mortaise tibio-péronière.

VIII. — Les Déviations secondaires consécutives aux fractures correctement réduites.

Déviations primitivement irréductibles.

Il y a des cas où la fracture de Dupuytren présente une déviation du pied en dehors *primitivement irréductible*, c'est-à-dire résistant aux essais de réduction tentés aussitôt après l'accident ou dans les quelques jours qui suivent. Ces cas méritent toute l'attention du chirurgien, car une difformité consécutive en résulte. Labbé (1) relate un cas où, malgré le chloroforme, il n'a pas pu réduire parfaitement une frac-

1. Labbé. *S. Chirurgie*, 30 juin 1880.

ture de Dupuytren récente. Marc-Sée, Polaillon, Terrillon, ont observé des cas semblables.

Il existe plusieurs causes à cette difficulté de réduction, parfois même à l'irréductibilité.

Kirmisson indique *la déchirure étendue de l'appareil ligamenteux* qui permet aux différentes pièces osseuses constituant l'articulation tibio-tarsienne de glisser les unes sur les autres avec la plus grande facilité.

La *contraction musculaire* dans nombre de cas est le seul obstacle à la réduction. Cette contracture porte, tantôt sur les jumeaux, plus souvent sur les péroniers.

L'*interposition fragmentaire* est une des causes les plus fréquentes. Verneuil a beaucoup insisté sur la présence d'un troisième fragment, ou *os intermédiaire* au tibia et au péroné, qui, arraché de la face externe du tibia et entraîné en bas et en dehors, vient faire saillie dans la mortaise et s'oppose à la reposition de l'astragale.

Boudet (1) tout récemment a insisté sur la fréquence de l'interposition osseuse et signalé l'existence d'un troisième fragment tibial détaché, soit de la partie antérieure de la mortaise, soit plus souvent de la partie postérieure, et indépendant des ligaments péronéo-tibiaux. Morestin (2) a présenté une pièce où ce troisième fragment, détaché de la face postérieure du tibia et du plateau tibial, était resté attaché à l'astragale. Dans quelques cas l'obstacle à la réduc-

1. Boudet. Thèse Lyon, 1901.
2. Morestin. *Fracture de Dupuytren.* Société anatomique, juin 1902.

tion est *la malléole interne* qui arrachée un peu au dessous de sa base a glissé dans la mortaise ; elle vient faire cale en s'interposant entre la face interne de l'astragale et la base de la malléole. Duplay a signalé le fait.

Les *luxations de l'astragale* en avant ou en arrière sont une cause très fréquente d'irréductibilité.

Nous avons observé dans le service de M. Bazy une malade qui était entrée à Lariboisière pour une fracture de Dupuytren : une gouttière plâtrée fut appliquée et le pied mis dans l'axe. Quant au bout de 35 jours l'appareil fut retiré, le pied était droit, mais l'extrémité inférieure du tibia faisait une saillie considérable en avant du cou-de-pied. La malade rentra chez elle : la marche fut presque impossible à cause des douleurs qu'elle provoquait. Elle entra alors dans le service du Dr Bazy et l'on peut constater l'existence d'une fracture de Dupuytren avec luxation complète de l'astragale en arrière. La luxation de l'astragale avait été l'obstacle à la réduction primitive de la fracture.

Il existe souvent une subluxation de l'astragale en arrière, lorsqu'elle est peu prononcée elle ne met pas obstacle à la réduction ; lorsque la luxation est complète, au contraire, souvent les tractions seules sont incapables d'effectuer la réduction. On comprend tout l'intérêt qui existe à reconnaître la cause exacte de l'irréductibilité. Souvent l'œdème du pied et l'hémarthrose empêchent un diagnostic précis. La radiographie est alors d'un grand secours en montrant l'existence d'un obstacle osseux ou d'une luxation de l'astragale.

Amyotrophies réflexes.

L'atrophie des muscles de la jambe et de la cuisse est un phénomène constant au cours de la fracture

de Dupuytren. Cette atrophie est rapide, précoce et très intense : l'examen du membre malade permet de constater très facilement que les muscles sont flasques, leur volume a diminué. Lorsqu'on les fait se contracter ils forment une saillie bien moins marquée que ceux du côté opposé. Enfin la mensuration montre une diminution de 2 à 3 centimètres au niveau du mollet. Si l'existence de ces atrophies musculaires est incontestable, il serait à croire que leur importance est minime, à tel point que Sébileau et Blaise ne les signalent point. Pour nous, ces atrophies ont un caractère tout particulier, une physionomie à part et une importance extrême, car elles jouent un grand rôle dans l'évolution de la fracture de Dupuytren. Jusqu'à ces derniers temps on les a peu remarquées et on ne leur a attaché qu'une faible importance. Cependant, lorsqu'il s'agit d'une fracture de rotule, ou même d'une hémarthrose du genou, le chirurgien ne manque pas de rechercher l'atrophie du quadriceps et de lutter rapidement contre cette complication.

Ces atrophies rentrent dans le cadre des *amyotrophies réflexes d'origine articulaire* signalées par Vulpian et bien décrites par Charcot sous le nom de *paralysie spasmodique amyotrophique*.

Ces amyotrophies sont caractérisées par : 1o Atrophie musculaire avec parésie ; 2o Diminution très marquée des excitabilités faradiques et galvaniques sans réaction de dégénérescence ; 3o Exagération des réflexes et de l'excitabilité mécanique des muscles.

Si nous étudions les amyotrophies réflexes produites par la fracture de Dupuytren, nous voyons que

dans leurs observations MM. Mally et Richon (1) les ont nettement constatées et ont mis en relief leurs caractères distinctifs : « Il existait une diminution marquée de l'excitabilité faradique ; dans les deux cas, la bobine induite étant disposée de telle façon qu'on obtienne sur le jambier antérieur la contraction minima de fermeture au pôle négatif du côté sain, il a fallu pour obtenir la même contraction du côté malade rapprocher la bobine de 3 centimètres.

De plus nous avons constaté que la contraction de fermeture au pôle négatif était plus forte pour un courant de même intensité que la contraction de fermeture au pôle négatif. Passant au courant galvanique, nous avons trouvé que le jambier antérieur, le long péronier latéral, le jumeau interne et le vaste interne, muscles auxquels nous avons borné nos investigations, présentaient une diminution de l'excitabilité galvanique très accentuée... La formule physiologique des secousses n'était pas inversée ; la contraction de fermeture au pôle négatif était plus forte que la contraction de fermeture au pôle positif. La résistance électrique était très augmentée du côté malade. Ajoutons qu'il existait des phénomènes spasmodiques très intenses, excitabilité des muscles très augmentée, exagération des réflexes et en particulier du réflexe rotulien, signe de Babinski, trépidation épileptoïde du pied ».

L'évolution de ces amyotrophies réflexes est variable. Lorsque l'atrophie est de date récente et qu'un

1. Mally et Richon. *De la fract. de Dupuytren. Revue de chirurgie*, 1902.

traitement approprié a été institué la guérison est la règle.

Les amyotrophies de date déjà ancienne ne guérissent pas souvent complétement : l'atrophie peut céder en partie au traitement mais souvent l'excitabilité musculaire, les crampes, l'exagération des réflexes persistent. Enfin il est des cas où l'amyotrophie est incurable. Cette évolution différente de l'affection concorde avec les données de l'anatomie pathologique et de l'expérimentation qui ont montré que dans les cas récents il n'existait que des lésions d'atrophie musculaire simple (Duplay et Cazin) (1). Dans les cas anciens par contre, on a observé des lésions des cornes antérieures de la moelle consistant en une diminution du nombre des cellules motrices et de l'atrophie pigmentaire avec diminution des prolongements protoplasmiques (Klippel) (2), (Mally et Mignot) (3), Betuel (4).

Peut-on prévoir la gravité de l'amyotrophie ? L'étendue des désordres articulaires peut déjà faire prévoir une amyotrophie sérieuse et persistante. En second lieu, lorsqu'il n'existe que de légères modifications quantitatives de l'excitabilité électrique, la guérison surviendra sûrement (Mally). Au contraire toute paralysie qui dès le début montre de grosses modifications quantitatives de l'excitabilité électrique sera tenue pour suspecte. Enfin « lorsqu'on voit appa-

1. Duplay et Cazin. *Archives générales de médecine.* Janvier 1891.
2. Klippel. Société anatomique déc. 1887. Janvier 1888.
3. Mignot et Mally. *Arch. gén. de médecine.* Septembre 1900.
4. Betuel. Thèse Paris 1899.

raître des secousses galvaniques lentes avec égalité ou inversion des secousses, on peut affirmer que la maladie sera très longue, peut-être même incurable » (Mally). On voit tout l'intérêt qu'il y a à pratiquer fréquemment l'examen électrique des muscles au cours de la fracture de Dupuytren pour se rendre compte de l'évolution de ces amyotrophies.

Troubles trophiques et vaso-moteurs.

« Nous nous contenterons de les signaler disent Sébileau et Blaise (1), estimant qu'ils n'ont rien de particulier à la fracture de Dupuytren et qu'ils appartiennent aussi bien à toutes les variétés de lésions osseuses de la jambe ». Cette opinion nous semble manifestement exagérée: Maisonneuve avait compris toute l'importance de ces complications et leur accordait dans son livre une longue description.

Ces troubles existaient chez presque tous les malades que nous avons examinés. La peau est brillante, parfois violacée et livide. La chute des poils est fréquente. L'hypersudation et l'hypertrichose ont été signalées. Un œdème dur, souvent douloureux, toujours très marqué au niveau du pied et de la jambe, est fréquent. Cet œdème augmente par la marche et est surtout marqué chez les malades dont la consolidation s'est faite d'une façon défectueuse. Signalons enfin le refroidissement et la cyanose de la jambe malade.

1. Sébileau et Blaise. *Arch. gén. de Médecine.* 1889, p. 49.

Ces lésions indiquent une grave atteinte à la nutrition du membre et s'accompagnent toujours de troubles fonctionnels sérieux. Elles surviennent toujours après les amyotrophies et disparaissent en même temps qu'elles, lorsque la guérison survient.

Equinisme par rétraction du tendon d'Achille.

Au cours du traumatisme le tendon d'Achille a été violemment tiraillé. Le tissu péritendineux déchiré et infiltré de sang réagit : il s'hypertrophie, devient plus dense et perd son élasticité ; aussi l'examen des malades nous montre la disparition des deux gouttières situées entre le tendon et les malléoles. Le tendon lui-même est épaissi et souvent doublé de volume : Lorsqu'on étend et fléchit le pied il glisse mal. Souvent même la bourse séreuse rétrocalcanéenne est volumineuse et distendue par du liquide.

Cette rétraction du tendon d'Achille produit dans quelques cas la limitation des mouvements de flexion du pied, parfois même il entraîne l'équinisme. Et de fait la ténotomie seule dans plusieurs cas a permis d'abolir cet équinisme.

Raideurs articulaires.

Les raideurs articulaires sont une complication constante de la fracture bi-malléolaire. Ce fait est dû à l'arthrite produite par l'épanchement sanguin intra-articulaire. Le sang est un liquide nocif pour la syno-

viale, il détermine une irritation de la séreuse et laisse en se résorbant de la fibrine qui tend à s'organiser. La synoviale s'épaissit, perd son élasticité et sa souplesse; parfois même de véritables rétractions capsulaires se produisent. De plus, à ces réactions articulaires, s'en ajoutent d'autres, d'origine périarticulaires : les gaines synoviales des tendons ont été tiraillées, parfois déchirées ; elles ont réagi de la même façon que la synoviale articulaire : souvent une synovite plastique se développe et le jeu des tendons est rendu plus difficile.

L'immobilisation de l'articulation favorise singulièrement l'accroissement de la synovite plastique. Heureusement que ces raideurs articulaires cèdent souvent assez rapidement au massage et à la mobilisation provoquée, et, ce n'est que dans des cas très rares où l'immobilisation a été prolongée outre mesure, que l'on voit les raideurs persister ou ne céder que difficilement.

Ankylose.

Parfois cependant on a vu l'ankylose survenir. Hamilton en parle et cite deux cas où il a observé « une raideur considérable après six mois dans deux cas ; chez un malade, après vingt ans, le coude-pied se tuméfiait de temps en temps et devenait absolument raide. Une autre fois l'immobilité de l'articulation était presque absolue au bout de vingt ans ». Le fait est signalé dans plusieurs de nos observations. Ces ankyloses sont dues le plus souvent à une négligence de traitement. Au sortir de l'appa-

reil le médecin conseille au malade de remuer le pied le plus possible, celui-ci redoutant la douleur provoquée par les mouvements garde l'immobilité ; ce qui n'était que raideur devient ankylose. Les vieillards et les rhumatisants, plus que tous, ont une fâcheuse tendance à l'ankylose après une fracture de Dupuytren ; aussi chez eux devra-t-on abréger le plus possible la période d'immobilisation et recourir de bonne heure à la mobilisation de l'articulation. Cependant il est des cas où la limitation des mouvements n'incombe pas au mode de traitement mais à la fracture elle-même. Ce fait s'observe dans les cas assez fréquents où, au moment de l'accident, il s'est produit une fracture du bord antérieur ou postérieur du plateau tibial. Ces fragments osseux sont le point de départ de la formation d'un cal souvent volumineux réalisant une sorte de butoir contre lequel s'arrête l'astragale lorsque le malade veut relever ou étendre le pied. C'est là un obstacle invincible à la flexion ou à l'extension complète du pied sur la jambe. Le malade fléchit le pied à angle droit mais ne peut pas aller au-delà. Le fait a été maintefois constaté : Dans l'observation XIII, Delbet, au cours de l'opération, a dû reséquer le bord antérieur du tibia qui faisait obstacle à la flexion. Nous avons également constaté ce fait sur plusieurs de nos malades. (Obs. V, VI, VIII).

Agrandissement de la mortaise tibio-péronière.

Il subsiste parfois après la fracture de Dupuytren un élargissement de la mortaise tibio-péronière : le

pied joue parce que l'astragale n'est plus exactement enchassée par la mortaise ; il en résulte un ballottement astragalien facile à mettre en évidence lorsque, saisissant d'une main l'extrémité de la jambe et de l'autre le calcanéum, on porte brusquement le pied en dehors puis en dedans; on perçoit alors un choc astragalien. Cet élargissement de la mortaise ne va pas sans permettre à l'articulation des mouvements irréguliers, d'où résultent des tiraillements ligamenteux, et une irritation de la synoviale qui entretiennent les douleurs, rendent la marche pénible et ont une répercussion fâcheuse sur le système musculaire. Nélaton, Berger et Broca ont signalé ces faits.

Nous avons toujours recherché l'existence du choc astragalien dans l'articulation opposée à celle qui était lésée, et l'avons souvent constatée. Les malades ne souffraient pas parce que leurs muscles entraient en jeu pour corriger efficacement cette laxité articulaire. Mais c'est là pour nous une fâcheuse prédisposition à la déviation secondaire ; car du côté malade les muscles atrophiés ne pourront plus lutter contre ce jeu articulaire, exagéré encore par l'appoint dû à la frature.

Nous retrouvons dans plusieurs de nos observations un agrandissement de la mortaise, et de ce fait résultent des troubles marqués. Les malades racontent qu'ils font facilement des faux pas; le moindre caillou sur lequel ils marchent leur fait tourner le pied. Des douleurs articulaires surviennent. Parfois de véritables entorses se produisent: le pied se renverse, une douleur subite survient dans la jointure, du gonflement articulaire se produit et pendant

plusieurs jours le malade est incapable de marcher. Voici deux cas (Obs. IV et V) où les malades nous ont signalé ces entorses à répétition. Dans l'observation X l'élargissement de la mortaise existe avec un valgus très marqué.

OBSERVATION IV

(Service du Dr Bazy, Communiquée par M. Foisy, interne du service).

Fracture de Dupuytren. Guérison en bonne position avec agrandissement de la mortaise tibio-péronière. Atrophie musculaire et limitation de la flexion du pied.

D..., 32 ans, en marchant fait un faux pas et son pied est brusquement porté en dehors. Il entre à l'hôpital Beaujon le 26 octobre 1903. On constate une fracture de Dupuytren avec gonflement considérable de la jambe et du pied ; le valgus existe, mais est peu prononcé. On applique un pansement ouaté compressif pour diminuer l'œdème.

Le 26 octobre. — M. Juy, interne du service, réduit la fracture, et place un appareil plâtré le pied en flexion à angle droit et en forte adduction.

Le 1er novembre. — L'œdème ayant diminué le plâtre est trop lâche et maintient mal le pied. M. Foisy, interne du service, applique un nouvel appareil plâtré : la réduction ne nécessite pas l'anesthésie générale. Le pied est en bonne position. Le plâtre est laissé en place 32 jours. On pratique alors du massage et de la mobilisation de l'articulation tibio-tarsienne pendant cinq jours. Le malade est envoyé alors à Vincennes. On lui recommande de ne marcher qu'avec des béquilles sans poser à terre le pied malade parce que la mortaise tibio-tarsienne est élargie et qu'il subsiste du ballottement astragalien.

14 février 1904 (3 mois 1/2 après la fracture). — Le malade a repris depuis un mois son dur métier de placier. Il marche avec une canne convenablement mais ne peut pas marcher vite. Le soir après la marche il éprouve des douleurs dans le cou-de-pied et la jambe, et a de l'œdème du pied. Il lui est arrivé plusieurs fois de souffrir beaucoup du pied pendant un à deux jours lorsqu'il posait le pied à faux sur un caillou.

L'examen montre que le pied est en bonne position, sans valgus. Il existe un élargissement transversal bimalléolaire se traduisant par une différence de 1 cent. 1/2 du côté malade, *la mortaise tibio-tarsienne est élargie et le choc astragalien existe nettement*. Le cou-de-pied n'a pas repris sa configuration normale, les dépressions rétro-malléolaires sont comblées : la bourse séreuse rétro-calcanéenne est grosse, tendue et douloureuse. Les mouvements d'extension du pied sont normaux. La flexion est limitée et ne dépasse pas l'angle droit.

Fig. 8

D..., 3 mois 1/2 après la fracture.

Les muscles de la jambe sont atrophiés : il y a deux centimètres de différence entre la circonférence des deux mollets. L'atrophie porte principalement sur le jambier antérieur et les péroniers latéraux.

Radiographie (Fig. 8). — Le péroné est très légèrement porté en dehors. Une encoche existe nettement sur le bord externe du péroné correspondant au trait de fracture. De cette encoche part une bande plus claire qui va en s'agrandissant lorsqu'elle atteint le bord interne du péroné. Cette partie plus perméable aux rayons indique nettement que le cal est large et mal ossifié. Au-dessus et au-dessous de cette bande claire large de 5 millimètres en dehors et 13 en dedans, le tissu du péroné est beaucoup plus foncé.

La mortaise est élargie, l'astragale légèrement portée en dehors, son bord externe est un peu plus élevé que l'interne.

Le cal est donc encore incomplétement ossifié et le valgus commence.

Nous conseillons au malade de se faire masser et électriser et de porter une paire de bottines à lacets remontant jusqu'à mi-jambe.

OBSERVATION V

(Service du Dr Bazy). Communiquée par M. Foisy.

Fracture bi-malléolaire datant de 2 ans. Léger varus. Elargissement de la mortaise tibio-péronnière. Entorses à répétition. Limitation des mouvements de flexion et d'extension du pied. Hypertrophie du tibia et du péroné.

T... Charles, 44 ans, cantonnier, est renversé le 2 février 1902 par une voiture, en se relevant son pied tourne, nouvelle chute. A son entrée dans le service le malade présente un œdème considérable de la jambe et du pied, et on constate l'existence

Fig. 9

T..., 2 ans après la fracture

d'une fracture bi-malléolaire sans déplacement. Le membre est mis dans une gouttière en fil de fer bien ouatée. Le massage est commencé, dit le malade vers le vingtième jour.

Il sort de l'hôpital le 8 mars 1902. Il reste 40 jours sans mettre le pied à terre et garde la chambre huit mois ne marchant qu'avec des béquilles, mais ne se fait pas masser.

Il reprend alors son travail mais par deux fois il doit l'interrompre huit jours parce qu'en glissant il s'est entorsé le pied ; le cou-de-pied est devenu gros et douloureux.

13 février 1904. — (Deux ans après la fracture). Le malade a repris son métier, qui l'oblige à être toujours debout, il a le soir de l'œdème de la jambe et parfois des douleurs.

L'axe de la jambe est dévié en dedans, il existe un léger degré de varus, le pied étant devié en dedans. Le cou-de-pied est notablement élargi ; le péroné est gros, la malléole interne très hypertrophiée ; sur la face antérieure du cou-de-pied au niveau du bord inférieur du tibia il existe une saillie osseuse du volume du pouce. La mortaise est élargie, le ballottement astragalien existe.

L'extension du pied est limitée, sa flexion n'arrive pas tout à fait à l'angle droit. La jambe n'est pas atrophiée, mais il existe de l'œdème dur.

Radiographie (Fig. 9). — L'astragale est en bonne position, la mortaise normale, le péroné est hypertrophié. Le tibia présente une hypertrophie diffuse de tout son tiers inférieur. Une exostose volumineuse s'est développée aux dépens du bord antérieur du tibia, elle fait une saillie notable qui descend en avant plus bas que le bord antérieur du tibia et forme cale empêchant la flexion.

L'élargissement de la mortaise constitue un premier trouble dans la statique ; souvent il n'est que le prélude d'autres accidents. Ces entorses à répétition ne vont pas sans exposer le cal à l'allongement et à la déviation. Et de fait, souvent à l'élargissement de la mortaise péronéo-tibiale succède une déviation d'abord légère du pied en dehors. Si un traitement approprié n'est pas institué, le valgus s'accuse et on voit s'installer une des complications les plus graves de la fracture de Dupuytren. Nous allons maintenant étudier en détail cette complication, afin de rechercher les moyens de la prévenir et de l'éviter.

Etude des déviations secondaires de la fracture de Dupuytren correctement réduite.

1° *Déviations survenant au cours du traitement.*

Ces déviations sont fréquentes. La réduction a été correctement faite, l'appareil bien placé : le médecin néglige de surveiller le membre et, à la levée de l'appareil, on constate que la déviation primitive s'est reproduite. Ces déviations, constantes avec l'appareil de Scultet ou la botte silicatée, s'observent plus facilement avec l'appareil de Dupuytren qu'avec l'appareil plâtré parce que les coussins se déplacent souvent. L'appareil plâtré, qui a un avantage marqué sur les appareils précédents, n'évite pas cependant d'une façon certaine les déviations secondaires. L'œdème de la jambe, qui existe toujours d'une façon plus ou moins marquée au moment de l'application de l'appareil, tend à se résorber peu à peu ; il en résulte que le plâtre devient trop large, la jambe joue dans l'appareil et permet à la déviation de se reproduire. Il ne faut donc pas hésiter à enlever l'appareil plâtré et à le remplacer par une nouvelle gouttière plâtrée aussi souvent que les circonstances l'exigeront. Parfois trois à quatre plâtres ont été nécessaires. Il suffit d'une étroite surveillance pour éviter cette grave complication.

2° *Déviations survenant au cours de la convalescence.*

Sébileau et Blaise les premiers ont attiré l'attention sur ce fait que des malades, qui, à la levée de l'appareil, vers le 30e ou 40e jour, avaient le pied en bonne position, voyaient apparaître pendant la convalescence une déviation secondaire en valgus.

Ces faits méritent notre attention et nous nous y arrêterons. Malgré l'avertissement donné par ces auteurs on n'y a attaché qu'une trop minime importance, et les faits nombreux que nous avons observés nous ont prouvé la très grande fréquence des déviations secondaires de la fracture de Dupuytren correctement réduite et maintenue.

Pour arriver à éviter ces déviations il est nécessaire d'en rechercher les causes.

L'observation nous montre qu'il s'agit de malades qui, après une période d'immobilisation de 30 à 40 jours et plus dans un appareil, ont marché. *La marche précoce* est donc la cause déterminante qu'on retrouve toujours. Mais pour que la marche produise d'aussi graves désordres, alors qu'il ne se produit rien de semblable après les fractures de jambe, il faut qu'il existe un état particulier du cal dans la fracture de Dupuytren. Cet état particulier du cal nous est prouvé : d'abord par l'étude anatomique du cal ; ensuite par l'examen radiographique de l'articulation tibio-tarsienne des convalescents.

Etude anatomique du cal. — Les interventions auxquelles donnent lieu les difformités consécutives

à la fracture de Dupuytren permettent d'étudier l'état du cal et des fragments osseux.

« Ce qui se passe au niveau des malléoles est absolument l'homologue de ce qu'on observe si souvent à la suite des fractures de la rotule, lorsqu'on ne les traite pas par la suture. Le cal reste fibreux ou du moins il ne s'ossifie qu'incomplétement. Il est assez résistant pour empêcher qu'à l'examen manuel on trouve la moindre mobilité anormale ; mais il n'est pas assez solide pour résister à la pression répétée du poids du corps.... Quand on opère ces cals vicieux, on constate qu'ils n'ont pas la dureté de l'os véritable. Quelquefois même ils se laissent entamer par le bistouri... J'ai remarqué que tandis que le fragment supérieur était d'une extrême dureté l'inférieur au contraire était souvent très mou » (Delbet) (1).

Cet état du cal et des fragments a été nettement constaté dans l'observation XIII ; 103 jours après la fracture le cal était poreux, se laissant facilement couper au bistouri ; la malléole elle-même était raréfiée, jaunâtre, graisseuse. Même constatation dans l'observation XVIII au bout de 108 jours.

Examen radiographique de l'articulation tibio-tarsienne des convalescents. — L'épreuve radiographique donne des renseignements très intéressants sur l'état du cal et des fragments. Le cal est indiqué sur le cliché par une zone noire qui tranche sur la teinte grise des os. Cette teinte montre que les rayons ont rencontré en cet endroit un tissu plus

1. Delbet. *Clinique de l'Hôtel-Dieu*, p. 244.

perméable ce qui s'explique par l'absence de sels calcaires dans ce tissu de nouvelle formation. Tant que le cal est visible on peut en conclure qu'il n'est pas encore arrivé à l'ossification complète et qu'il a besoin de ménagements. Cette ossification complète est très longue à se faire. Le cal était encore visible au bout de deux ans et deux mois après la fracture (Obs. 2), il est même probable qu'il existe des cals qui restent toujours fibreux. La radiographie nous renseigne encore sur l'état des malléoles et vient confirmer *la décalcification* si fréquemment trouvée au cours des interventions. Dans nos observations nous avons noté des zones noires indiquant la plus grande perméabilité de l'os aux rayons. Remarquons que ces lésions malléolaires ont été très marquées dans les cas de valgus.

La comparaison des radiographies prises à la sortie du plâtre et longtemps après est très instructive ; elle met en évidence l'allongement et la déviation du cal qui a été étiré et écrasé.

Enfin la radiographie nous renseigne très exactement sur l'état de la mortaise et la situation respective des fragments : on peut suivre ainsi toutes les étapes depuis la réduction parfaite jusqu'au valgus le plus accusé. Lorsque le valgus est très accusé on constate les lésions suivantes : la malléole interne s'est portée en dehors attirée par l'astragale qu'elle a suivi, parfois elle a subi un simple mouvement de charnière autour de sa base ; tantôt elle a glissé dans la mortaise et s'est fusionnée à la partie la plus interne du plateau tibial (Obs. IX). L'astragale a subi un premier mouvement de translation en dehors

d'abord, par lequel la face interne s'écarte de la malléole interne, et un deuxième mouvement de rotation d'où résulte l'élévation du bord externe de cet os par rapport à son bord interne. Le péroné enfin s'est dévié en dehors, la malléole forme un angle obtus avec le corps de l'os : le cal s'est étiré et infléchi. Plus rarement le plateau tibial lui-même a subi un tassement d'où résulte une notable obliquité de sa surface articulaire (Fig. 10). Ces lésions du cal et des malléoles sont-elles constantes? Nous ne le pensons pas. Il existe des fractures de Dupuytren qui guérissent bien et relativement vite. Il en est au contraire d'autres, et c'est pour nous le plus grand nombre, qui ne guérissent que très lentement; la consolidation est retardée, le cal est long à s'ossifier. Il serait heureux de savoir à quel moment le cal est suffisamment solide pour pouvoir supporter les pressions, ne pas subir d'allongement et de déviation consécutive. L'examen direct de l'articulation permet dans quelques cas de voir que, si l'on porte l'astragale en dehors, le péroné se laisse manifestement infléchir, le cal est encore extensible (Obs. IX). Souvent l'examen radiographique seul peut donner d'utiles renseignements: la décalcification des malléoles avec transparence du cal indique que le foyer de fracture est insuffisamment ossifié pour qu'on puisse considérer le malade comme guéri (Obs. IV). Par contre lorsque le cal est peu perméable aux rayons il est à prévoir qu'il est solide et capable de résister aux pressions.

Causes de l'insuffisance du cal. — Ce serait une erreur d'attribuer uniquement à l'état général du

sujet l'insuffisance du cal. S'il est vrai que les diathèses (albuminurie, diabète, phosphaturie, alcoolisme) peuvent influer défavorablement sur l'évolution du cal et qu'il faille surtout les incriminer dans quelques cas particuliers, le plus souvent les causes locales seules entrent en jeu.

1° *La dimension des fragments* est à considérer. Ici les fragments sont très petits surtout le fragment interne ; or il est hors de conteste que les esquilles loin de se réunir à l'os voisin ont le plus souvent tendance à se résorber. « Une preuve que cette question de dimensions des fragments joue un certain rôle, c'est que c'est précisément la malléole interne, le plus petit des deux fragments qui se consolide le moins » (Delbet).

2° *La vascularisation des fragments* est très faible car ils sont revêtus presque partout de tissus ligamenteux et fibreux qui sont presque avasculaires ; tandis que le périoste, tissu riche en vaisseaux et organe formateur du cal ne recouvre qu'une faible surface des fragments (Delbet).

3° *L'interposition de liquide synovial* entre les fragments a été invoquée par quelques auteurs comme cause principale de formation d'un cal fibreux. Cette influence est difficile à démontrer, mais il faut bien reconnaître que la plupart des fractures qui communiquent avec une articulation se consolident souvent mal (fractures du col du fémur, des condyles fémoraux, du plateau tibial, etc.).

4° Pour M. Mally et Richon l'état particulier du cal est dû à un *trouble trophique*.

« Il est logique d'admettre, disent-ils, que l'exci-

tation centripète d'origine articulaire, qui est capable d'altérer si profondément les cellules motrices de la corne antérieure est capable également d'altérer les centres trophiques qui président à la nutrition des ligaments et des cals. Cette nutrition devenant défectueuse, les ligaments se relâcheraient et rempliraient mal leur rôle de coaptation exacte des surfaces articulaires; le cal péronier s'écraserait sous le poids du corps, permettant la déviation en dehors de la malléole externe, et le cal de la malléole interne sollicité par la traction du ligament deltoïdien s'étirerait peu à peu ».

Pour rendre admissible cette hypothèse ils font remarquer que le cal et les ligaments ne peuvent pas échapper à l'état de déchéance des tissus voisins alors que la peau présente de l'hypertrichose, de l'hypersudation et des durillons, que les muscles présentent une amyotrophie des plus marquées et que le système vasculaire montre son insuffisance par la présence des œdèmes.

Du reste, ne voit-on pas dans le tabes et la paralysie infantile des lésions médullaires produire des arthropathies?

Ils concluent que « la laxité des ligaments et la laxité des cals sont, par analogie, attribuables à des troubles trophiques réflexes d'origine articulaire, liés à une altération médullaire encore inconnue et que les progrès de l'histologie pathologique mettront un jour en évidence » (1).

1. Mally et Richon. *Loc. cit.*, p. 589.

Pathogénie du valgus.

L'état si particulier du cal nous permet de comprendre le mécanisme des déviations secondaires. La cause unique, constante, retrouvée dans toutes les observations que nous rapportons c'est la *marche précoce*. Le poids du corps tend à faire basculer l'astragale il en résulte que le cal tibial est attiré en dehors par le puissant ligament tibio-astragalien qui plutôt que de se rompre allonge le cal ; la face externe de l'astragale vient appuyer fortement contre la malléole péronière et la repousse en dehors. Si le cal encore jeune est peu résistant il se produira comme dans l'observation IX un écrasement brusque suivi de valgus immédiat. Si le cal est plus résistant il sera étiré plus lentement et la déviation se produira progressivement.

Nous allons relater 5 cas inédits où la marche est nettement la cause déterminante de cette déviation secondaire du cal, et nous ajouterons 9 autres cas que nous avons pu recueillir dans la littérature médicale. On voit donc que cette complication est très-fréquente. Elle rend les malades à peu près infirmes aussi viennent-ils réclamer une intervention pour les soulager.

OBSERVATION VI (Inédite).

Fracture de Dupuytren. Déviation secondaire en valgus.

Mme E..., 43 ans, en glissant dans un escalier, son pied s'est porté en abduction forcée.

Le 20 novembre 1900. — Elle entre à Necker chez M. Le

Dentu on constate l'existence d'une fracture de Dupuytren avec valgus manifeste. Il existe en avant du cou-de-pied une plaie qui est immédiatement désinfectée et pansée, puis on applique un appareil ouaté avec attelles latérales. Au bout de 10 jours on place un appareil plâtré, le pied est bien droit, mais n'est pas en adduction forcée. Le 14e jour, elle rentre chez elle et garde son plâtre 50 jours.

A la sortie du plâtre le pied était droit, mais le cou-de-pied très volumineux. Une phlébite se déclare dans la jambe gauche et retient la malade deux mois au lit.

Elle commence alors à marcher mais le fait très difficilement, et remarque que son pied se dévie progressivement en dehors.

Le 19 février 1904. — Nous voyons la malade : elle marche mal, elle ne peut pas faire de longues courses à cause des douleurs qui surviennent au niveau du cou-de-pied et des crampes dans le mollet. Au réveil le pied est douloureux et pendant plus d'une demi-heure la malade est incapable de marcher. Le soir le pied et la jambe sont considérablement œdématiés. Plusieurs fois la malade s'est entorsé le pied en marchant.

Fig. 10

Fracture datant de 3 ans et 3 mois. Valgus considérable.

A l'examen, le cou-de-pied est très volumineux, les mouvements de flexion et d'extension du pied sont très limités, ils ne se font plus dans l'axe normal mais nettement obliquement. Les malléoles sont hypertrophiées et le pied est dévié en valgus : l'axe de la jambe passe par le premier orteil. La peau est lisse, glabre et violacée. Les muscles de la jambe sont atrophiés. Lorsque la malade est debout la difformité s'accentue, l'extrémité inférieure du tibia fait une saillie consi-

dérable, la pointe du pied est ramenée en dedans et il existe un durillon sur le bord interne du gros orteil (Fig. 10). La mortaise est élargie, l'astragale ballotte légèrement.

La *radiographie* montre que : la malléole interne ne présente qu'un arrachement de sa pointe, les bords antérieur et postérieur du plateau tibial sont le siège d'une hyprostose contre laquelle l'astragale va buter, ce qui explique le peu d'amplitude des mouvements du pied. La malléole péronière est déviée en dehors ; il existe à 3 centimètres de la pointe une zone indiquant le cal. Il existe du diastasis péronéo-tibial avec soudure des deux os par un pont osseux. L'astragale est repoussée en dehors de deux centimètres en même temps quelle a subi un mouvement de rotation en vertu duquel son bord externe très surélevé vient s'enfoncer dans le diastasis tibio-péronier. Enfin un buttoir osseux formé sans doute par la pointe de la malléole tibiale arrachée a chevauché dans la mortaise et suivi l'astragale.

La malade incapable de marcher correctement et souffrant continuellement réclame une intervention.

OBSERVATION VII (Inédite).

Communiquée par M. Foisy.

Fracture de Dupuytren. Réduction. Appareil platré. Déviation en valgus trois semaines après la sortie du plâtre.

Mme H..., 44 ans. Neuilly. En descendant de bicyclette la malade fait un faux pas et se fait une fracture de Dupuytren. Le pied était dévié légèrement en dehors. Pendant deux jours on lui applique des compresses alcoolisées et le surlendemain de l'accident (30 mai 1899) le médecin traitant lui met un appareil plâtré qu'il enlève au bout de 21 jours. A la sortie du plâtre, le pied était en bonne position sans aucune déviation en dehors. Elle commence à marcher en s'aidant de béquilles : le pied enfle et commence à se dévier en dehors : au bout de trois semaines le valgus était très prononcé la marche extrêmement douloureuse : la malade garde le repos pendant un mois. On lui fait construire un soulier avec un tuteur métallique externe remontant jusqu'au mollet : elle le garde trois semaines mais ne peut pas marcher avec cet appareil. Le pied est très douloureux, œdématié. Le malade se fait masser ; sous l'influence de ce traitement aidé de manœuvre de redressement les douleurs cessent, la cheville diminue de volume, les mouvements de flexion ga nent un peu d'amplitude : elle s'est fait masser pendant deux ans très régulièrement.

11 février 1904. — La malade marche mal, elle peut faire d'assez longues courses mais le soir le pied est gros et douloureux.

Valgus très marqué l'axe de la jambe passe par le bord interne du gros orteil. Coup de hache à 5 centimètres de la pointe de la malléole externe. Pointe du pied tournée en dedans. Mouvements de l'articulation tibio-tarsienne très limités ; la flexion du pied ne peut pas dépasser l'angle droit, l'extension se fait incomplétement. Les malléoles sont volumineuses ; il n'y a pas de ballottement de l'astragale. Les muscles postérieurs de la jambe et les péroniers latéraux sont atrophiés. Il y a une différence de 3 centimètres dans la circonférence du mollet. Pas de troubles trophiques sauf œdème de la jambe.

Fig. 11

Fracture datant de 4 ans et 9 mois. Valgus considérable.

Lorsque la malade est debout la déformation s'accentue, la malléole interne fait une saillie considérable en dedans, la voûte du pied s'aplatit.

Radiographie (Fig. 11). — La malléole intense arrachée à sa base a glissé en dehors et s'est soudée à la surface articulaire du plateau tibial.

Le péroné très obliquement fracturé s'est porté en dehors. Il y a entre le péroné et le tibia des jetées osseuses indiquant un arrachement de la face externe du plateau tibial.

La malléole a subi deux mouvements : l'un de translation en dehors ; l'autre d'inclinaison qui se traduit par la direction oblique en haut et en dehors de la face supérieure de la poulie astragalienne et par l'enchassement du bord externe de

l'astragale dans le diastasis tibio-péronier. Ce mouvement de rotation est ici particulièrement accusé. Le plateau tibial lui-même a subi un tassement notable rendant la surface articulaire très oblique.

OBSERVATION VIII (Inédite).

Service du Dr Bazy.

Communiquée par M. Foisy, interne du service.

Fracture de Dupuytren, Déviation secondaire en valgus. Ostéotomie du péroné. Guérison.

V..., 37 ans, maçon, à la suite d'une chute, se fait le 15 avril 1902 une fracture de Dupuytren, type avec subluxation du pied en dehors. Il entre dans le service. Sous chloroforme la fracture est réduite et un appareil plâtré est appliqué le pied placé en adduction forcée. Le malade, deux jours après, dans une crise de délirium tremens casse son plâtre. Nouvel appareil plâtré sous chloroforme.

Il sort le 30 mai, le pied était en bonne position. Il rentre le 18 juillet dans le service, parce qu'il marche mal et que son pied se dévie en dehors de plus en plus. La marche est impossible et il éprouve des douleurs continuelles au niveau du cou-de-pied.

On constate un valgus net avec hypertrophie considérable de la malléole interne qui fait une saillie notable lorsque le malade est debout.

Le 28 juillet 1902, M. Bazy pratique l'opération suivante:

1° Ostéotomie du péroné. Incision de 8 centimètres parallèle au péroné et sur son bord externe. On dénude le péroné, on constate que le cal est très épaissi, que l'os au niveau de l'extrémité supérieure est éburné, il est plus mou inférieurement ; on fait une résection de 1 centimètre de haut, on peut alors porter un peu le pied en dedans.

2° Ostéotomie du tibia. Incision transversale de 6 centimètres environ, on sectionne en coin la malléole interne on réduit ; la réduction paraît se faire assez bien, on suture la deau sans drainage. Appareil plâtré qui est laissé jusqu'au 1er septembre. On masse le malade et il part à Vincennes le 15 septembre, le pied étant en bonne position et la marche facile.

OBSERVATION IX (Inédite)

Service du Dr Tuffier.

Fracture de Dupuytren. Déviation brusque du pied en valgus à l'occasion de la première marche.

C..., 51 ans, comptable, en montant sur un trottoir se tord le pied en dehors. Il est transporté dans le service de M. Tuffier (7 mars 1903). Il présente un œdème considérable de la jambe et du pied avec volumineuse phlyctène sur la face interne du tibia au niveau du tiers inférieur de l'os. L'examen montre l'existence d'une fracture de Dupuytren avec peu de déplacement en dehors.

1re *Radiographie* (Fig. 12). — 1° Il existe un double arrachement de la malléole interne, siégeant l'un au niveau du bord antérieur de cette malléole, l'autre au niveau de son bord postérieur. Ces deux arrachements s'accompagnent d'un déplacement en dehors de quelques millimètres seulement.

Fig. 12
Avant réduction

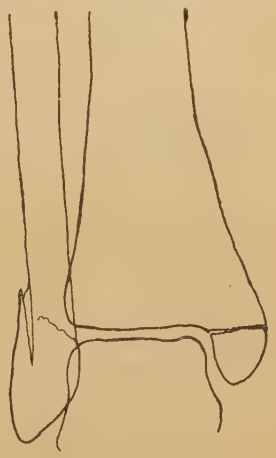

Fig. 13
Après réduction dans le plâtre

2° Le péroné présente une fracture complète oblique de haut en bas et d'arrière en avant avec très léger déplacement en dehors.

3° L'astragale est transportée légèrement en dehors.

Le membre est laissé cinq jours dans une gouttière en fil de fer à cause de l'œdème et de la phlyctène.

L'interne du service lui applique alors une gouttière plâtrée, le pied étant porté en adduction.

2e *Radiographie* (dans le plâtre) (fig. 13). — Montre que la malléoleinterne est en place, la malléole péronière seule est encore très légèrement déviée en dehors.

L'appareil est enlevé au bout de *vingt jours*, ensuite pendant huit jours le pied est massé le malade gardant le lit : son pied est parfaitement droit.

Fig. 14
11 mois après la fracture.

Le 9 avril 1903. — (33e jour après la fracture) le malade rentre chez lui : il s'y rend en voiture et monte son escalier en prenant la rampe d'une main et le bras de sa femme de l'autre. En gravissant les marches son pied lui fait subitement mal et il constate qu'il est maintenant dévié en dehors. Le soir la cheville est extrêmement gonflée et douloureuse.. Le malade garde six mois la chambre marchant très peu. Il reprend ensuite son travail.

19 février 1904. — Le malade marche très mal, il est incapable de faire une course un peu longue à cause des douleurs qui surviennent : il ne descend les escaliers qu'au prix de difficultés extrêmes. Le matin sitôt qu'il pose le pied à terre, il souffre beaucoup du pied et se plaint de crampes dans le mollet. Son pied étant constamment enflé il ne peut pas porter de bottines mais des souliers en drap.

On constate un valgus du pied considérable. La crête tibiale prolongée tombe à 2 centimètres en dedans du bord interne du gros orteil. La mortaise est très élargie et lorsqu'on porte l'astragale en dehors on arrive à repousser la malléole péronière en dehors ; *le cal est élastique.*

Le coup de hache est des plus nets : la malléole interne forme une saillie volumineuse, la malléole péronière est considérablement hypertrophiée.

Lorsque le malade est debout la déformation s'accuse, la malléole interne touche presque le sol.

Les muscles de la jambe sont atrophiés, les poils ont disparu, le pied est froid, l'œdème de la jambe et du pied est marqué. Les réflexes rotuliens sont exagérés.

3e *Radiographie* (Fig. 14). — 1° *Malléole interne*, le fragment antérieur s'est résorbé. Le fragment postérieur a été le siège d'une hypertrophie considérable localisée au bord postérieur du tibia sur une hauteur de 5 centimètres 1/2. De plus la malléole a subi un mouvement de rotation en dehors qui fait qu'elle s'avance dans la mortaise et forme butoir.

2° *Malléole externe* présente une hypertrophie considérable : elle présente un diamètre transversal de 3 centimètres, l'ostéite hypertrophique remonte jusqu'à 7 centimètres de la pointe de la malléole. Le fragment inférieur long de 2 centimètres s'est nettement porté en dehors, une ligne sombre le réunit au fragment supérieur indice d'un cal mal ossifié et d'une décalcification notable du centre de la malléole.

3° *L'astragale* a subi un mouvement de translation en dehors qui fait que son bord interne est distant de 2 centimètres de la base de la malléole interne et un mouvement de rotation en vertu duquel son bord externe en contact avec l'extrémité inférieure du fragment diaphysaire du péroné est plus élevé d'un centimètre que le bord externe. La face interne de l'astragale regarde en dedans et en bas ; sa face externe en dehors et en haut.

Nous conseillons au malade une intervention.

OBSERVATION X (Inédite),

(Service du Dr Tuffier).

Fracture de Dupuytren. Déviation secondaire en valgus. Elargissement de la mortaise.

P. Edouard, peintre fait un faux pas, son pied se dévie en dehors. Il est amené dans le service du Dr Tuffier le 25 avril 1902.

On constate l'existence d'une fracture bi-malléolaire avec valgus. La radiographie confirme le diagnostic et montre que la malléole interne arrachée est portée en dehors, l'astragale a subi également un mouvement de translation en dehors, le péroné

fracturé très obliquement au niveau de la malléole est dévié en dehors.

A cause du gonflement du pied on n'applique que le troisième jour un appareil plâtré sans anesthésie.

La radiographie faite dans l'appareil montre que la malléole interne n'est pas très exactement à sa place elle fait légèrement saillie dans la mortaise, l'astragale est un peu trop en dehors.

Le malade est immobilisé 45 jours. Le pied était en bonne position à la sortie de l'hôpital.

15 février 1904. — Le malade qui a eu une hémiplégie avant sa fracture marche avec une canne. Il prétend qu'il ne souffre pas, qu'il est capable de faire de longues courses et qu'il est très content de son pied. Il consent à se faire examiner, mais refuse de se laisser radiographier. Il a l'air hébété et répond imparfaitement aux questions.

L'examen du pied montre qu'il existe un degré de valgus très accusé : l'axe de la jambe tombe très nettement en dedans du gros orteil. La malléole interne est volumineuse, nettement hypertrophiée. La malléole péronière également hypertrophiée surtout au niveau de son bord antérieur. La mortaise est très élargie, le blottement astragalien est très facile à produire.

Lorsque le malade est debout la difformité s'accentue : le pied est nettement porté en dehors, le fragment inférieur de la malléole interne tend à devenir horizontal tandis que l'extrémité du tibia se rapproche du sol. En dehors le coup de hache s'accuse.

OBSERVATION XI

Observation résumée et complétée Mally et Richon). *Revue de chirurgie*, août 1903.

Fracture de Dupuytren et hydarthrose traumatique du genou. Déformation primitive du pied en pied creux varus équin avec orteils en marteau. Amyotrophies réflexes graves et persistantes.

S... Emile, 22 ans. Le 19 juillet 1901, S.... tombe du haut d'une échelle sur le pied droit qui est porté en violente abduction et ressent une vive douleur. Il lui est impossible de se relever et de marcher.

A son arrivée à l'hôpital on constate l'existence d'une fracture en coup de hache du péroné à 9 centimètres environ de la pointe de la malléole et une fracture de la malléole interne à sa base ;

elle est écartée de 1 centimètre à 1 cent. 5 du tibia. Il existe un diastasis manifeste de l'articulation péronéo-tibiale inférieure. Le pied est assez fortement dévié en dehors, formant avec l'axe de la jambe un angle de 20 à 25 degrés.

Il n'y a pas de déplacement du pied en avant ou en arrière. Au niveau de la région interne du cou-de-pied, la peau est soulevée et menacée par le bord tranchant du tibia fracturé.

Après réduction, on applique une gouttière plâtrée ordinaire, qui n'est supportée que trois jours. Au bout de ce temps, les douleurs qui sont vives obligent à la supprimer.

Elle est remplacée par un appareil de Scultet qu'on laisse pendant huit jours, et dans lequel la déviation se reproduit aussi complète qu'au premier jour.

Le 1er août. Le pied est fortement dévié en dehors. Sous l'influence de la contracture des fléchisseurs, il s'est formé un certain degré de pied creux varus et les orteils ont une tendance à se placer en marteau. De plus, il existe une légère hydarthrose du genou.

Le 3 août une 1re radiographie (fig. 15) est prise. La malléole interne est arrachée à sa base ; il y a du diastasis de l'articulation péronéo-tibiale inférieure et le péroné est fracturé à 9 centimètres de sa pointe ; les deux fragments chevauchent sur une étendue de 1 cent. 5 à 2 centimètres et une esquille détachée du fragment supérieur est renversée dans la loge postérieure. Le fragment inférieur du péroné est enfoncé vers le tibia. L'astragale reste accollé à la malléole externe, et la malléole interne à l'astragale, ce qui témoigne de l'intégrité des ligaments latéraux externes et internes.

La peau de la région interne tendue sur l'arête du plateau tibial fracturé est violacée, noirâtre ; elle est manifestement sur le point de se sphacéler. Il y a urgence à réduire cette fracture. Espérant réduire le chevauchement des deux fragments du péroné, nous opérons sur le pied à l'aide d'un sabot plâtré une traction continue de 2 k. 500. Cette traction bien supportée durant cinq jours, pendant lesquels le pied se redresse devient si douloureuse au niveau du talon qu'on la supprime le 8 août. Il existe au niveau de l'insertion du tendon d'Achille une petite escarre sèche du diamètre d'une pièce d'un franc.

Nous nous décidons alors, et c'est par là que nous aurions dû commencer, à appliquer un appareil plâtré réduisant efficacement et complétement la fracture et la maintenant bien réduite. Une solide gouttière plâtrée (16 doubles) est taillée de telle façon que postérieure au niveau de la jambe et du genou, elle s'infléchisse en dehors au dessus de l'interligne tibio-tarsien, laissant à découvert la malléole interne et devienne tout à fait

externe au niveau du pied dont elle enveloppe et maintient solidement le bord externe. Cet appareil est consolidé en dehors par

Fig. 15
Avant la réduction.

Fig. 16
Après réduction dans l'appareil plâtré.

Fig. 17
Après 1 mois de marche modérée.

Fig. 18
Après 4 mois de marche modérée.

une épaisse attelle plâtrée. Puis immédiatement avant que l'appareil plâtré n'ait commencé à se consolider, nous appliquons la grande attelle interne de Dupuytren à l'aide de laquelle nous pouvons par des tours de bande en huit de chiffre fortement serrés porter le pied en adduction forcée, tout en le maintenant à angle droit sur la jambe.

Une deuxième radiographie (fig. 16) prise le lendemain, 9 août, nous montre que le résultat cherché est obtenu : Le diastasis a disparu, la malléole interne est ramenée au contact du tibia et le fragment inférieur du péroné est relevé ; sans doute le léger chevauchement des deux fragments du péroné persiste ; mais l'axe du pied se confond bien avec l'axe de la jambe.

En supprimant, le 16 août, l'attelle interne qu'un épais tampon d'ouate sépare de la face interne du tibia, nous voyons le tibia s'écarter progressivement du péroné, le diastasis se reproduit ; le bord interne de la gouttière plâtrée ne monte pas assez haut pour s'y opposer. De faibles pressions raprochent du péroné le tibia qui s'en écarte de nouveau, dès qu'il est abandonné à lui-même. Il fait la touche de piano.

Nous réappliquons donc sur la face interne du tibia un tampon épais et une attelle solidement fixée par des bandes en toile selon la méthode de Dupuytren.

Le 12 septembre, quand cet appareil est de nouveau levé, le tibia n'est plus mobile le cal paraît avancé et le diastasis réduit d'une façon durable.

Le 15 septembre, on est obligé d'échancrer la gouttière plâtrée au niveau de l'eschare talonnière qui est en voie d'élimination normale.

La cicatrisation ne sera complète que le 13 novembre.

Le 23 septembre, quarante-cinquième jour depuis l'application de l'appareil plâtré, la gouttière est enlevée.

La consolidation est complète, les cals du péroné et du tibia ne sont ni exubérants, ni douloureux. La jambe ne présente pas de déformation apparente. Il persiste pourtant un léger degré de pied creux varus. Les articulations du genou et du cou-de-pied sont enraidies.

25 septembre. — Mobilisation brusque et forcée du genou qui recouvre toute l'étendue de ses mouvements ; l'opération a été très douloureuse et suivie de repos dans une gouttière. On commence des séances quotidiennes d'électrisation et de massage des masses musculaires de la jambe et de la cuisse en évitant soigneusement le siège des cals.

26 septembre. — On commence la mobilisation progressive de l'articulation tibio-tarsienne dont la flexion est très réduite.

5 octobre. — Sous le chloroforme, nous pratiquons la mobilisation forcée de l'articulation tibio-tarsienne, sans grand résultat d'ailleurs. Il nous est impossible de dépasser l'angle droit de plus de 5 à 10 degrés.

Les jours suivants on continue la mobilisation, le massage et les faradisations localisées.

Le 15 octobre. — Les muscles réagissant d'une façon excessive aux courants faradiques, ces électrisations sont suspendues.

Mensurations :

	Droite	Gauche
A 25 cent. au-dessous de la base de la rotule	0,29	0,30
A 10 cent. au-dessus —	0,36	0,385
A 20 cent. — —	0,41	0,44
A 25 cent. — —	0,45	0,485

4 novembre. — Il existe des troubles trophiques assez accentués de tout le membre ; Amyotrophie du triceps crural et des muscles du mollet ; sudation un peu plus marquée, hypertrichose. Il y a de l'exagération des réflexes ; trépidation épileptoïde, signe de Babinski, exagération du réflexe rotulien. L'excitabilité mécanique des muscles est exaltée. L'excitabilité faradique et l'excitabilité galvanique sont diminuées par rapport au côté sain. La résistance électrique est augmentée. Il n'y a pas de trace de réaction de dégénérescence. Excitabilité mécanique exaltée, excitabilité électrique diminuée et absence d'altération qualitative des réactions électriques, ce sont bien là les signes principaux des amyotrophies d'origine réflexe. Comme conséquence de ce diagnostic on supprime les électorisations faradiques localisées et les massages et on institue le traitement quotidien suivant : Bain d'électricité statique d'une durée de quinze minutes environ et pendant ce bain, frictions sur la région dorso-lombaire.

Le malade marche peu, mais marche pourtant chaque jour dans la salle.

9 novembre. — 3e Radiographie (fig. 17) qui permet de constater que la réduction est déjà moins bonne qu'au moment de la sortie de l'appareil ; il y a une tendance à la déviation du pied en valgus.

L'axe de la jambe forme avec celui du pied un angle ouvert en dehors de 160 à 170 degrés.

On recommande au malade de marcher le moins possible. On continue le traitement par l'électricité statique.

11 novembre. — Nous pratiquons de nouvelles mensurations comparées du membre sain et du membre fracturé.

	Droite	Gauche
A 25 cent. au dessous de la base de la rotule.	0,295	0,31
A 10 cent. au dessus —	0,38	0,40
A 20 cent. — —	0,44	0,46
A 25 cent. — —	0,47	0,485

L'amyotrophie paraît avoir sensiblement diminué.

19 novembre. — 2e Examen électrique :

Résistance nuque — jambier antérieur (lecture du galvanomètre au bout d'une minute) :

D = 15 volt 11 milliampères R = 1 363 ohms.
G = 15 volt 15 milliampères R = 1 000 ohms.

Courant faradique : K.F. S' minima G à 12 centimètres, D à 9 centimètres ; diminution de l'excitabilité faradique.

K. F. S > An. FS

pas de modifications qualitatives.

Courant galvanique : K. F. S. minima.

	A gauche, côté sain.	A droite, côté malade.
Jambier antérieur. .	24 volt 5 mA. 1/2	36 volt 12 mA. 1/2
Vaste interne. . . .	24 — 7 — 1/2	33 — 12 — 1/2
Jumeau interne. . .	30 — 8 —	44 — 12 —

diminution de l'excitabilité galvanique. La trépidation épileptoïde du pied a disparu.

3 décembre. — Hydarthrose du genou encore assez volumineuse malgré le repos au lit. Réflexes rotuliens toujours exagérés, mais il n'y a plus de trépidation épileptoïde. Hypertrichose accentuée. Différence de température des deux jambes inappréciable. Les déformations du pied persistent : pied creux, arrière-pied en valgus, avant-pied en varus. L'excitabilité mécanique des muscles est très exagérée.

L'excitabilité faradique est très diminuée ; il faut rapprocher la bobine de 4 centimètres environ pour obtenir une contraction à droite.

Courant galvanique K. F. S. minima.

	A gauche, côté sain.	A droite, côté malade.
Jambier antérieur. . .	20 volt 6 mA.	40 volt 14 mA.
Jumeau interne . . .	21 — 10 —	38 — 13 —
Long péronier latéral.	19 — 5 —	45 — 18 —

Du 10 au 16 décembre, on applique sur le membre malade un bandage roulé compressif très serré, remontant jusqu'au

dessus du genou ; le malade reste au lit et ne descend même plus à l'électrothérapie.

1. K, cathode ou pôle négatif ; An, anode ou pôle positif ; F, fermeture du courant ; S, secousse, contraction musculaire.

17 décembre. — L'hydarthrose qui avait disparu hier est redevenue évidente le 17.

Légère exagération du réflexe rotulien et de l'excitabilité mécanique des muscles. Grosse diminution de l'excitabilité faradique.

Courant galvanique K. F. S. minima.

	A gauche, côté sain.		A droite, côté malade.	
Jambier intérieur. .	20 volt	6 mA.	45 volt	11 mA.
Vaste interne. . .	25 —	7 —	30 —	9 —
Jumeau interne . .	30 —	7 —	40 —	13 —
Long péronier latéral.	22 —	5 —	36 —	12 —

Il semble qu'il y ait une très légère amélioration.

18 décembre. — On applique à la face postérieure du genou une attelle plâtrée résistante qui permet de faire une énergique compression locale sur le genou.

4 janvier 1902. — La compression a été continuée jusqu'au moment de l'examen. L'attitude du pied reste la même, l'arrière-pied en léger valgus, l'avant-pied en varus légèrement équin (pied creux tordu). Le gros orteil est en marteau ; les autres orteils commencent à subir la même déformation. La flexion est assez étendue. L'extension est limitée à l'angle droit.

Les réflexes rotuliens sont à peu près égaux. L'hydarthrose du genou a bien diminué. L'atrophie du triceps crural est encore considérable. L'excitabilité mécanique est encore très exagérée. L'excitabilité faradique reste diminuée, il faut rapprocher la bobine de 2 centimètres pour provoquer la contraction du vaste interne droit.

Courant galvanique K. F. S. minima.

	A gauche, côté sain.		A droite, côté malade.	
Vaste interne . .	15 volt	8 mA	40 volt	14 mA
Jambier antérieur .	22 —	7 —	38 —	10 —
Jumeau interne. .	25 —	8 —	36 —	12,5 —
Long péronier latéral	10 —	5 —	32 —	10 —

La résistance électrique est très augmentée à droite.

15 février. — L'attitude du pied n'a pas changé. L'impotence fonctionnelle est toujours à peu près la même. L'amyotrophie persiste avec les mêmes caractères. Le réflexe rotulien

est toujours exagéré. Une quatrième radiographie (fig. 18) montre : 1° que l'esquille libre du péroné paraît se résorber ; 2° que le cal péronier semble plus solide, mieux ossifié ; 3° que le diastasis tibio-péronier reste bien réduit ; 4° mais que le valgus a augmenté, l'astragale a un peu plus basculé en dehors, et 5° que le cal fibreux de la malléole interne s'est légèrement étiré.

21 mai 1902. — Le pied conserve la même déformation.

Pied creux varus avec tendance des orteils à se mettre en griffe. Hyperostose de la malléole interne.

Légère saillie de la tête astragalienne. L'extension est aussi étendue à droite qu'à gauche. La flexion (relèvement de la pointe) est toujours limitée à l'angle droit. Hypertrichose toujours manifeste. Etat violacé de la peau qui est rugueuse et sèche. L'hydartrose du genou traitée depuis le 18 avril 1902 par le chauffage de l'articulation à 120° pendant une heure dans l'air sec (séances quotidiennes) a beaucoup diminué ; il n'y a plus d'augmentation de la circonférence du genou. L'atrophie musculaire est encore très marquée :

Circonférence cuisse à 10 cm. au-dessus de la rotule, 39 à D. 42 à G. Réflexe rotulien très nettement exagéré. Pas de trépidation épileptoïde. Excitabilité mécanique exagérée pour le jambier antérieur, moins nettement pour le vaste interne.

OBSERVATION XII

(Résumée et complétée observation II, Mally et Richon).

Fracture de Dupuytren avec subluxation du pied en avant et en dehors. Consolidation en bonne position. Amyotrophies réflexes graves d'origine articulaire. Déviation secondaire en valgus.

Th..., Remy, vingt-trois ans, le 17 août 1901, en sautant de cheval à terre, le pied droit fut porté brusquement en abduction forcée ; il ressentit une très vive douleur et s'affaissa.

A son entrée, on remarque que le pied est fortement dévié en dehors, très œdématié et ecchymosé, surtout au niveau de la région malléolaire interne. On constate ; 1° une fracture par arrachement de la malléole interne à sa base (elle a même entraîné une petite portion du plateau tibial) : 2° une fracture du péroné à 8 centimètres environ au-dessus de la pointe, en coup de hache ; 3° une subluxation du pied en avant.

La radiographie n'a pu être faite au moment de l'entrée du malade.

Pendant les premiers jours, le membre fut immobilisé dans une gouttière ouatée et enveloppé de compresses imbibées d'eau blanche et de massées.

Le 30 août, la réduction de la fracture se fait assez facilement. Elle est maintenue par l'application d'une gouttière plâtrée (16 doubles) de tous points semblables à celle de S..., (obs. 11).

Pendant que la gouttière est encore malléable, on applique une grande attelle interne de Dupuytren. Pendant que l'appareil sèche, outre l'adduction forcée, on pratique la flexion du pied à angle droit et la réduction de la subluxation du pied en avant.

Fig. 19
Après réduction, dans l'appareil platré.

3 septembre. — Radiographie après réduction et dans l'appareil (Radiographie fig. 19).

La réduction est complète ; l'axe du pied est bien dans le prolongement de celui de la jambe, le fragment inférieur du péroné est en continuité parfaite avec le fragment supérieur. Mais il existe un espace sensible entre la base de la malléole interne et le tibia (près de 0 m. 01) ; le fragment malléolaire,

basculé en avant, peut, par des pressions directes, être ramené temporairement au contact du tibia.

Tous les matins, du 3 au 15 septembre, on répète cette manœuvre ; peu à peu l'écartement paraît diminuer et un cal se constitue.

30 septembre. — On commence des séances quotidiennes d'électrisation et de massage des muscles de la cuisse et de la loge antérieure de la jambe.

2 octobre (32e jour d'immobilisation). — La consolidation p araissant suffisante et le cal de la malléole interne solide, la g outtière est enlevée. Les axes de la jambe et du pied coïnci- d ent exactement. Les mouvements du genou ont leur étendue n ormale. Mais l'articulation tibio-tarsienne est enraidie. La mobilsation forcée rompt quelques adhérences, mais ne donne que très peu d'étendue aux mouvements surtout aux mouvements de flexion.

On pratique journellement du massage des gouttières qui longent le tendon d'Achille et où l'empâtement est assez mar-

Fig. 20
Après 1 mois de marche modérée.

Fig. 21
Après 5 mois de marche modérée.

qué. On masse également les groupes musculaires de la jambe et de la cuisse qui sont aussi électrisés chaque jour à l'aide de la faradisation localisée. On permet au malade de faire tous les jours quelques pas.

5 octobre. — Les muscles réagissant d'une façon exces- siv aux excitations électriques, on supprime les électrisations aradiques localisées.

Mensurations :

	A droite	A gauche
A 25 cent. au-dessous de la base de la rotule.	0,285	0,29
A 10 cent. au-dessus —	0,365	0,375
A 20 cent. — —	0,455	0,475
A 25 cent. — —	0,48	0,495

Il existe une atrophie légère des muscles du mollet et une atrophie assez marquée des muscles de la cuisse.

30 octobre. — Le malade marche bien, la flexion du pied a pris quelque étendue sans pourtant redevenir normale.

4 novembre. — L'atrophie des muscles de la jambe et de la cuisse est toujours manifeste. Il faut noter aussi quelques troubles trophiques : vaso-dilatation légère, hypersudation, hypertrichose, cryesthésie. L'excitabilité mécanique des muscles est exaltée. Les réflexes sont très exagérés : réflexe rotulien très vif, signe de Babinski marqué, trépidation épileptoïde manifeste. L'excitabilité faradique du jambier antérieur est très diminuée du côté malade, côté droit. Il existe aussi une grosse diminution de l'excitabilité galvanique ; à gauche on obtient la première secousse de fermeture avec le pôle négatif avec 6 milliampères, à droite il en faut 15. La résistance électrique est très augmentée du côté malade. On supprime les massages et les électrisations faradiques localisées et l'on institue le traitement suivant : Bain d'électricité statique tous les matins pendant quinze minutes et pendant cinq minutes environ durant le bain ; frictions électriques sur la colonne vertébrale surtout dans la région dorso-lombaire.

9 novembre. — 2° Radiographie (fig. 20). — Les axes de la jambe et du pied ne coïncident déjà plus aussi parfaitement qu'au moment de la réduction dans l'appareil plâtré. Il y a un léger valgus (angle de 170° ouvert en dehors).

Du 4 au 9, le malade avait marché plusieurs heures par jour malgré les conseils reçus.

On prescrit au malade de rester au lit toute la journée et on continue le traitement électrique quotidien.

11 novembre. — Mensurations :

	A droite	A gauche
A 25 cent. au-dessous de la base de la rotule...	0,285	0,29
A 10 cent. au-dessus — ...	0,39	0,40
A 20 cent. — — ...	0,47	0,48
A 25 cent. — — ...	0,50	0,51

A s'en tenir à la mensuration, l'atrophie musculaire a beaucoup diminué tant à la jambe qu'à la cuisse.

16 novembre. — Explorations électriques : Courant faradique : Pour obtenir la contraction minima la bobine est à 12 centimètres à gauche et à 9 centimètres seulement à droite.

La contraction de fermeture avec le pôle négatif est plus forte que la contraction de fermeture avec le pôle positif KFS > AN FS.

Courant galvanique : Appréciation de la résistance, un pôle étant à la nuque, l'autre sur le jambier antérieur :

Côté gauche. — 15 volt 28 milliampères.

Côté droit. — 15 volt 15 milliampères.

(Lecture du galvanomètre au bout d'une minute).

La résistance est fort augmentée du côté malade.

Si, à l'aide des courants galvaniques, nous cherchons à obtenir la secousse minima de fermeture au pôle négatif (KFS), l'exploration du vaste interne, du jambier antérieur, du jumeau interne et du long péronier latéral, fournit les résultats suivants :

	A gauche	A droite
On obtient la KFS minima du vaste interne avec.....	30 volt 6,5 mA.	38 volt 13 mA.
On obtient la KFS minima du jambier antérieur avec....	24 — 5,5 —	33 — 10 —
On obtient la KFS minima du jumeau interne avec.....	25 — 9 —	40 — 11 —
On obtient la KFS minima du long péronier latéral avec.	20 — 4 —	25 — 7 —

KFS > AN FS

Les réflexes rotuliens sont encore très vifs, mais il n'y a plus de trépidation épileptoïde du pied.

3 décembre. — Mêmes constatations. La différence de température des deux pieds est à peine marquée. L'excitabilité mécanique est encore exagérée.

L'excitabilité faradique est encore un peu diminuée ; il faut rapprocher la bobine de 1 centimètre et demi à droite.

Courant galvanique

(*K. F. S. Minima*)	à gauche	à droite
Jambier antérieur avec. .	22 volt 5 mA.	36 volt 12 mA.
Jumeau interne avec. . .	35 — 12 —	36 — 12 —
Long péronier latéral avec.	30 — 5 —	40 — 15 —

17 décembre. — La déviation en valgus est stationnaire.

Réflexe rotulien augmenté ainsi que l'excitabilité mécanique des muscles. Excitabilité faradique toujours notablement diminuée.

Courant galvanique

(K. *F. S. Minima*).	à gauche	à droite
Vaste interne avec. . .	18 volt 2 mA.	10 volt 2,5 mA.
Jambier antérieur avec.	20 — 4.5 —	28 — 7,5 —
Jumeau interne avec. .	30 — 9 —	30 — 9 —
Long péronier latéral avec	22 — 4,5 —	23 — 11 —

En somme amélioration assez marquée.

4 janvier 1902. — L'attitude en valgus est un peu plus accentuée. Légère augmentation du réflexe rotulien et de l'excitabilité mécanique des muscles. Il n'y a plus de diminution de l'excitabilité faradique pour le vaste interne.

Courant galvanique

(*K. F. S. minima*)	A gauche	A droite
Vaste interne avec.....	19 volt 4 mA.	19 volt 4 mA.
Jambier antérieur avec.....	24 — 6 —	24 — 7 —
Jumeau interne avec.....	18 — 7 —	23 — 8 —
Long péronier latéral avec...	21 — 7 —	26 — 10 —

3 février. — État stationnaire. Pourtant le valgus du pied paraît encore plus accusé. Courants faradiques. — Il n'y a pas de différence dans l'excitabilité des vastes internes droit et gauche. Pour le jambier antérieur il faut rapprocher la bobine de 3 centimètres.

Courant galvanique

(*K. F. S. minima*)	A gauche	A droite
Vaste interne avec.....	15 volt 4,5 mA.	15 volt 2,5 mA.
Jambier antérieur avec....	18 — 5 —	20 — 7,5 —
Jumeau interne avec.....	18 — 6 —	19 — 7 —
Long péronier latéral avec.	16 — 3 —	28 — 10 —

Une nouvelle radiographie (fig. 21), montre que le cal imparfait de la malléole interne et que le cal du péroné pourtant suffisant au moins à la vue ont cédé peu à peu et que la déviation primitive du pied en dehors s'est peu à peu reproduite.

Pour parer, dans la mesure du possible, à cet inconvénient et pour diminuer la difformité, nous faisons porter à l'homme

un appareil orthopédique composé d'une jambière et d'un pied en cuir moulé et lacé avec attelles et étrier métallliques solidement articulés ; à l'étrier est rivé une semelle également métallique qui impose au pied sa direction et s'oppose à sa déviation en dehors. L'appareil a été moulé sur le pied porté en adduction. Dorénavant le malade ne marchera pas sans cet appareil.

4 février. — Mensurations :

	A droite	A gauche
A 25 cent. au-dessous de la base de la rotule.	0,295	0,31
A 10 cent. au-dessus —	0,41	0,415
A 20 cent. — —	0,495	0,50
A 25 cent — —	0,51	0,52

Le malade quitte l'hôpital le 20 février partant en congé de convalescence. S'il essaie de marcher sans son appareil la fatigue arrive vite et la région malléolaire interne devient rapidement très douloureuse. Avec son appareil il marche très bien sans grande fatigue et sans douleur. Pourtant le soir vers six heures, la jambe est un peu œdématiée et ne supporte plus la constriction de la jambière. A ce moment le malade est obligé de défaire son appareil et de se coucher.

3 avril. — Peau normale, plus de troubles trophiques : La déviation ne s'est pas exagérée ; toujours un peu d'œdème le soir. Les réflexes rotuliens sont toujours exagérés. Pas de tremblement épileptoïde.

Courant galvanique

(*K. F. S. minima*).	G	D
Jambier antérieur.....	20 volt 4 mA.	29 — 6
Jumeau interne.....	20 — 6 —	28 — 6

Mensurations.	G	D
Mollet.....	0.35	0.33
Cuisse à 0.20 de la base de la rotule.....	0.46	0.44
— 0.25 —	0.50	0.50

18 avril. — L'appareil orthopédique est légèrement modifié, on diminue l'abduction de l'étrier. De plus le bord interne du pied est soutenu et soulevé à l'aide d'une demi-semelle en liège.

18 mai. — Il existe toujours de l'atrophie du jambier antérieur. Réflexe rotulien normal. Pas de trépidation épileptoïde. Flexion du pied toujours limité dépasse à peine l'angle droit. Excitabilité mécanique presque égale à celle du côté sain. Pôle

indifférent à la nuque. Excitabilité faradique, fortement diminuée pour le jambier antérieur.

Courant galvanique (*K. F. S. minima*).	G	D
Jambier antérieur.....	31 volts 51/2 mmam / 0,170.5 watt	19 volts 41/3 / 0.085.5 wat
Long péronier latéral...	25 volts 5 1/2 / 0.137.5	15 3/2 / 0.052.5
Jumeau interne.....	27 5 1/2 / 0.148.5	20 6 1/2 / 0.130.

4° *Radiographie.* — Sous l'influence du redressement de l'appareil orthopédique et du port de la semelle en liège, la déviation secondaire en valgus a presque complétement disparu. Le fragment malléolaire interne est presque au contact du tibia, et le fragment inférieur du péroné n'est presque plus dévié. Encouragé par cet excellent résultat, on fait donner plus d'épaisseur à la semelle plantaire interne du liège.

Traitement à Bourbon l'Archambault du 26 juin au 6 août.

Tous les jours bains à 35° et douches en pluie sur tout le membre pendant 10 minutes (augmentation progressive depuis 4 minutes). Il n'avait pu supporter la douche en plein jet.

Tous les deux jours courants faradiques, localisés sur les muscles atrophiés du mollet, très péniblement supportés. Fatigue plus rapide le soir pendant toute cette période. Crampes des mollets plus fréquentes également la nuit.

7 août 1902. — Porte toujours son appareil. Pas de différence dans les réflexes rotuliens, ni dans les excitabilités mécaniques. La malléole interne est toujours très saillante, circonférence malléolaire plus grande de 2 centimères à droite, limitant le mouvement de flexion. La déviation du pied en valgus a encore diminué. L'atrophie du mollet reste considérable. A G. 0.37 A D. 0.34.

Courant galvanique (*K. F. S.*) (Pôle indifférent à la nuque).	G	D
Jambier antérieur.....	24 volt 3.5	25.5
Long péronier latéral.....	20 — 2.5	22.3
Jumeau interne.....	30 — 4.	30.4

5e *Radiographie.* — Il n'y a presque pas déviation du

squelette en valgus. Mais il ne semble pas qu'il y ait un cal osseux solide à la malléole interne.

Le malade continue à porter son appareil et affirme qu'il ne peut pas marcher sans lui.

OBSERVATION XIII (Résumée).

(Delbet. *Leçons de clinique chirurgicale,* 1899).

Fracture de Dupuytren le 1er septembre 1896, traitée par une gouttière en fil de fer pendant deux jours, puis par un premier appareil plâtré laissé trois jours et remplacé par un autre laissé 44 jours. A ce moment le pied était en position parfaite. Envoyé à Vincennes où il reste 37 jours : dès les premiers pas des douleurs surviennent et augmentent par le travail ; ensuite le pied se dévie et enfle le soir, des ulcérations parurent au niveau des malléoles.

Le 20 juillet le pied est en valgus très prononcé, la plante tournée en dehors. L'arrière-pied est allongé, l'avant-pied raccourci tombe en léger équinisme. Sur la face plantaire au niveau de la première articulation métatarso-phalangienne existe un gros durillon. La déformation est définitive et irréductible.

L'examen radioscopique montre que les fragments inférieurs sont clairs et sans bords nets. Quant aux cals on n'en voit pas trace, ils sont complétement transparents.

Opération le 13 août 1897. — Incision verticale sur le péroné, le périoste très épaissi et adhérent est décollé à la rugine. Le cal très poreux forme une rainure de 4 à 5 millimètres, se laisse enlever facilement. Le fragment supérieur est dur et éburné, le fragment malléolaire est raréfié, jaunâtre graisseux. La réduction est impossible.

Incision verticale sur le tibia, décollement du périoste. Le cal est purement fibreux et se laisse enlever au bistouri ; la malléole est décalcifiée.

Sur la face antérieure du péroné et du tibia existe une production osseuse qui descend jusque devant l'astragale et est l'obstacle à la réduction. On la résèque ; le pied ne pouvant être fléchi au-delà de l'angle droit on sectionne le tendon d'Achille.

La réduction est parfaite mais ne se maintient pas. On introduit alors une cheville obliquement de bas en haut et de dehors en dedans, elle traverse la malléole externe et entre dans le tibia : réduction parfaite.

Suture sans drainage. Appareil plâtré. Le plâtre est enlevé le 22 septembre (38 jours après), ainsi que la cheville. Massage. Quelques jours après le malade se lève et marche avec des béquilles sans boîterie ni douleur. La correction est parfaite.

OBSERVATION XIV (*In* thèse Junot).

Fracture de Dupuytren vicieusement consolidée. Déviation du pied en valgus. Ostéotomie du péroné. Ostéotomie cunéiforme du tibia.

François V..., 33 ans, entra dans le service de M. le professeur Duplay le 22 octobre 1892. Le chirurgien qui remplaçait M. Duplay constata tous les signes d'une fracture de Dupuytren avec déviation du pied en dehors, et, après l'avoir réduite, appliqua un appareil plâtré. Vingt jours plus tard ce premier appareil fut levé et remplacé par une botte silicatée. Le quarante-troisième jour après l'accident, le malade fut envoyé à Vincennes ; c'est là que le deuxième appareil fut retiré et qu'on constata la déformation pour laquelle on le renvoya dans le service où il avait été soigné.

Le jour où M. le professeur Duplay intervient pour rendre à ce malade l'usage de son membre inférieur, environ six mois après l'accident, le membre lésé se présente dans l'état suivant: Le pied droit est en valgus, son ensemble se trouve en dehors de l'axe de la jambe prolongé. Le bord interne du pied est abaissé, l'externe relevé ; la région plantaire regarde en dehors. Il n'y a pas de déviation de la pointe du pied en dehors, pas d'équinisme, pas de déplacement de l'astragale en arrière. On constate, en outre, l'élargissement du diamètre bi-malléolaire ; du côté externe de la jambe, le coup de hache ; du côté interne, la saillie de la malléole interne et la déviation de son sommet en bas et en dehors ; l'extrémité inférieure du tibia est beaucoup plus grosse qu'à l'état normal surtout du côté interne. Il y a là une forte saillie, une sorte de cal exubérant qui fait qu'on songe non à un arrachement de la malléole seule à sa base, mais à un arrachement du plateau tibial supportant la malléole interne.

Les troubles fonctionnels sont très marqués, le malade se traîne péniblement à l'aide d'une canne, c'est un infirme.

Le 27 janvier 1893, M. le professeur Duplay pratique:

1° L'ostéotomie du péroné avec résection de 5 millimètres de l'os ; 2° l'ostéotomie cunéiforme du tibia. 3° L'ablation d'un

fragment interposé entre le tibia et le péroné et applique un appareil plâtré. Au bout de six semaines, le plâtre est enlevé. Le malade marche pour la première fois deux mois après l'opération, s'appuyant sur une béquille et une canne. Dès la levée de l'appareil on a fait du massage qui a redonné de la souplesse à l'articulation tibio-tarsienne, et quand le 4 juillet 1893 le malade est sorti de l'hôpital, il marchait facilement même sans appui.

OBSERVATION XV (*In* Thèse Menier, p. 83).

Fracture de Dupuytren vicieusement consolidée. Astragalectomie. Guérison.

L... Amédée, âgé de 43 ans, journalier, entre le 16 août 1898, dans le service du Dr Richelot. Il raconte qu'en février dernier, en voulant sauter un fossé, son pied droit a glissé sur un tronc d'arbre, subissant un violent mouvement de torsion en dehors.

Au moment de la chute, il éprouva une douleur d'une intensité extrême dans toute la région du cou-de-pied, au point qu'il lui fut complétement impossible de se relever. Bientôt un gonflement énorme et une vaste ecchymose envahissaient la région malléolaire.

Vu l'impotence fonctionnelle occasionnée par le traumatisme, on dut le transporter d'urgence à l'Hôtel-Dieu de Toulouse où l'on procéda, sous le chloroforme, à l'application d'un appareil plâtré. Le malade se rappelle que le diagnostic porté, était : fracture des deux malléoles.

Le membre fut immobilisé pendant quarante jours et massé dès la levée de l'appareil ; mais une phlébite étant survenue, on dut suspendre momentanément les manœuvres de massage et mettre la jambe dans une gouttière ouatée.

Un nouvel incident retarda la convalescence du malade : un abcès apparut dans la région de la malléole interne et s'ouvrit dans le pansement, donnant issue à un fragment osseux que l'on dut enlever sous le chloroforme.

Comme le pied paraissait consolidé en bonne attitude, on permit au malade de se lever et de marcher avec des béquilles ; c'est alors que, se croyant sur le point d'être guéri, il songea à retourner à Paris qu'il avait quitté depuis plusieurs mois. Après plusieurs étapes, il arriva au milieu des siens se plaignant de souffrir beaucoup de son ancienne fracture.

C'est dans cet état qu'il se décide à entrer à l'hôpital Saint-Louis où il est admis dans le service du Dr Richelot.

Examen. — Gonflement notable du segment inférieur de la jambe droite, marqué surtout au niveau de la région malléolaire. Atrophie du reste de la jambe. Le pied a subi dans sa totalité une sorte de translation en dehors, au point que l'axe du tibia prolongé est tangent au bord interne du pied. Le coup de hache est très net ; la malléole externe est déjetée en dehors, l'interne hypérostosée fait sous les téguments rouges et minces qui la recouvrent une saillie considérable. L'écartement malléolaire mesure 0 m. 09 au lieu de 0 m. 065.

Le pied a la position du valgus et sa face plantaire est tournée en dehors. Les mouvements tibio-tarsiens sont limités et un peu douloureux. Les tissus du pied sont légèrement infiltrés et violacés. Les muscles de la face externe de la jambe et du mollet sont atrophiés.

On propose au malade une intervention, que celui-ci accepte sans hésitation, déclarant qu'il ne peut faire usage de son pied.

Opération par M. Morestin. — Incision en avant de la malléole externe dépassant en bas largement la pointe de la malléole. Incision perpendiculaire à la précédente au-dessous de la pointe de la malléole. Ablation de l'astragale qui se laisse énucléer facilement.

Gouttière plâtrée laissée 38 jours. Quand il a quitté le service le pied était en bonne position.

OBSERVATION XVI (*In* thèse Menier.)

Fracture de Dupuytren mal consolidée. Ostéotomie linéaire oblique du péroné, ostéotomie du tibia. Résection du cal difforme et enchevillement des fragments.

D... Louis 48 ans, porteur aux halles, entre le 10 septembre 1896 à l'Hôtel-Dieu, dans le service de M. le professeur Duplay.

Il raconte qu'en tombant, son pied gauche a tourné brusquement sous le poids de son corps.

A l'examen, on constate une fracture bi-malléolaire par abduction avec déplacement du pied en dehors. On le met dans une gouttière métallique garnie d'ouate, et le lendemain, après quelques manœuvres de réductionsans chloroforme, on immobilise le membre dans un plâtré qu'on laisse six semai-

nes. Le 30 octobre, le malade que l'on croyait suffisamment consolidé est envoyé à Vincennes sans appareil. Là, il remarque que sous l'influence de la station debout prolongée et de la marche, son pied devenait le siège de douleurs assez vives et avait une tendance à se dévier en dehors ; bientôt les troubles fonctionnels augmentèrent à un point tel qu'il se vit dans la cruelle nécessité de s'aider d'un bâton pour marcher.

Il sortit de l'asile de Vincennes après trois semaines. Après plusieurs mois de repos inutile, il essaya de reprendre son travail qu'il dut quitter bientôt pour rentrer à l'Hôtel-Dieu le 14 janvier 1897.

A l'examen, on constata un valgus très net, l'espace intermalléolaire était très élargi, et le coup de hache, caractéristique. Le professeur Duplay conseilla l'opération qui fut acceptée du malade. Elle fut faite en février 1897 : ostéotomie oblique du péroné avec ostéotomie cunéiforme du plateau tibial. Appareil plâtré. Le plâtre est enlevé au bout de six semaines, et le malade, après plusieurs séances de massage, sort presque guéri.

Il retourne à Vincennes, et après un séjour de plusieurs semaines, il en sort très amélioré pour reprendre son travail aux halles.

Au bout de plusieurs jours, il est repris de douleurs dans la région du cou-de-pied, douleurs plus vives le soir, et il remarque une tuméfaction du membre qui disparaît par le repos.

Peu à peu, le pied se dévie à nouveau en dehors et l'impotence arrive bientôt à un tel degré qu'il lui est impossible de faire un pas sans appui. Le malade découragé se décide à rentrer à l'Hôtel-Dieu le 28 juillet 1899 où M. le professeur Delbet constate l'existence d'un pied-bot valgus traumatique.

Le malade réclame l'opération qui est pratiquée le 17 août 1899.

Résection du cal péronier et du cal tibial et perforation du péroné pour l'encheviller avec le plateau tibial. Au bout de 40 jours, la tige métallique est enlevée et le membre mis dans un appareil amovo-inamovible. Massage tous les matins. Le malade quitte l'hôpital, consolidé dans une position absolument parfaite et pouvant marcher sans bâton. Nous l'avons revu, deux mois après, il se déclarait guéri.

OBSERVATION XVII (Résumée).

(*In* Sébileau et Blaise, p. 672, Obs. I).

Fracture de Dupuytren avec déjettement très marqué du pied en dehors, subluxation et écartement considérable des malléoles.

Réduction immédiate et appareil plâtré qui fut laissé 45 jours.

Le péroné était consolidé, le ligament péronéo-tibial n'était pas solide.

Le malade malgré les ordres se lève, au bout de quelques jours il se produisit une légère déviation puis un écartement des deux malléoles.

Terrillon fait porter trois mois un appareil orthopédique à montant.

Pendant longtemps il y eut du gonflement et de la gêne des mouvements.

OBSERVATION XVIII (Résumée).

(*In* Sébileau et Blaise, Obs. III, p. 674).

Fracture de Dupuytren avec déviation externe du pied en dehors. Appareil plâtré immédiat qu'on laisse deux mois. A cette époque la mobilité était si grande qu'on remet un nouvel appareil pendant trois semaines. Cinq mois après la fracture le malade marche avec un appareil à montant (Terrillon).

OBSERVATION XIX (Résumée).

(*In* Sébileau et Blaise, p. 673. Obs. II).

Jeune fille de 17 ans.

Fracture bimalléolaire avec déviation du pied en dedans. Application pendant un mois d'un appareil plâtré. Il existe encore de la mobilité anormale, de la diastase de l'articulation péronéo-tibiale, déviation du pied en dedans. Nouveau plâtre pendant un mois, même état. Troisième plâtre pendant un mois, le pied est en rectitude, mais la déviation en dedans se reproduit sous l'influence de la marche.

Sept mois après la malade souffrait en marchant, l'astragale joue dans la mortaise, le pied est porté en dedans, il y a encore de la crépitation au niveau du péroné.

Traitement de la fracture de Dupuytren

Est-il possible d'éviter ces accidents tardifs que nous avons signalés ? Oui le plus souvent à la condition de traiter correctement et dès le début cette affection.

Pour arriver à ce résultat il faut obtenir une réduction parfaite ; maintenir les fragments en bonne position ; retarder la marche jusqu'à consolidation complète ; empêcher les raideurs articulaires par le massage et la mobilisation et lutter contre les amyotrophies réflexes par l'électrisation.

Nous allons maintenant rechercher quels sont les moyens thérapeutiques les plus propres à réaliser ces diverses exigences.

Trois indications capitales doivent donc être remplies :

1° Réduire la fracture d'une façon parfaite.

2° Immobiliser les fragments efficacement.

3 Rendre à l'articulation son jeu normal, aux muscles leurs fonctions et empêcher les déviations secondaires.

La radiographie devra être faite avant toute réduction, elle est indispensable dans presque tous les cas. Elle indique le déplacement des fragments, les

obstacles à la réduction et fournit un point important de comparaison pour les épreuves ultérieures.

Les fractures *fermées* nous occuperont d'abord, ensuite viendra le tour des *fractures ouvertes*.

Réduction.

Dupuytren dans son mémoire a remarquablement exposé les indications à remplir pour effectuer une bonne réduction.

« 1° Effectuer la réduction immédiate des parties déplacées pour prévenir les accidents et les difformités qui résultent toujours du défaut de réduction. Cette réduction s'impose le plus tôt possible.

2° Pour faciliter cette réduction mettre les muscles en état de relâchement par la flexion de la jambe et en détournant l'attention du malade.

3° Rendre la réduction de la fracture complète en relevant les fragments du péroné et les écartant du tibia ce qui ne peut s'obtenir que par l'intermédiaire du pied en le portant fortement en adduction ; de cette façon les ligaments latéraux externes tirent sur le fragment inférieur du péroné et attirant en dedans la pointe de la malléole, la font basculer autour du bord de l'extrémité inférieure du tibia et portent en dehors son extrémité supérieure c'est-à-dire relèvent le fragment.

4° Eviter la reproduction des déplacements en supprimant l'action des muscles, c'est-à-dire en maintenant la jambe en flexion. Les appareils à extension

continue sont insuffisants et sujets à de graves inconvénients ».

Dans la pratique deux cas sont à envisager :

1° La réduction s'obtient facilement ;

2° La fracture est irréductible.

A. — *La réduction est facile.*

Lorsque le valgus est peu accusé, lorsque la malléole interne n'est pas arrachée, ou lorsqu'il n'y a pas de fragment intermédiaire, la réduction s'obtient facilement ; il suffit de saisir le pied, d'exercer une traction lente et progressive et de porter fortement le pied en dedans tout en abaissant son bord externe. Il ne faut pas oublier, lorsqu'il y a chute du talon, d'exercer une forte pression sur la face antérieure du cou-de-pied pour repousser les malléoles en arrière.

La réduction devra être faite le plus tôt possible après l'accident. Desault, puis Dupuytren ont longuement insisté sur les avantages de la *réduction précoce:* la douleur est supprimée, la contracture musculaire est plus facilement vaincue, la tendance à l'œdème est prévenue, enfin le sphacèle de la peau au niveau de la malléole interne est évité.

La réduction précoce est plus parfaite, parce que l'hémarthrose est moins considérable, et les exsudats interfragmentaires ou intra-articulaires n'ont pas le temps de s'organiser.

La contracture musculaire et la douleur s'opposant à une parfaite réduction seront facilement vaincues par l'anesthésie générale.

B. — *La fracture est irréductible.*

Nous avons déjà signalé cet accident et montré qu'il est dû le plus souvent à l'existence d'un fragment intermédiaire qui fait cale et empêche la réduction du diastasis. Dans d'autres cas, l'obstacle siège au niveau de l'astragale luxé en avant ou en arrière.

Il ne faut pas se contenter d'une réduction à peu près, il faut qu'elle soit parfaite pour que le résultat tardif ne soit pas détestable ; aussi rejetons-nous la *réduction progressive* proposée par Nicaise qui consiste à appliquer un appareil de Scultet et à ramener chaque jour le pied de plus en plus en dedans.

Dans quelques cas cette méthode a pu donner de bons résultats, mais le plus souvent ils sont détestables.

De même, l'application de l'*extension continue* est incapable de réduire le déplacement, l'observation XI nous en fournit une preuve.

La réduction devra être effectuée immédiatement : pour l'obtenir le chirurgien dispose de divers moyens qui ont tous leurs indications propres. Nous allons successivement les passer en revue.

Ténotomie du tendon d'Achille.

Préconisée par Blandin, Laugier et Bérard, cette méthode fit peu d'adeptes et aujourd'hui elle est tombée en désuétude : Ricard, Delbet et beaucoup d'autres la rejettent formellement. Cependant Blum s'en montre très partisan, et plusieurs ténotomies pour

fractures de Dupuytren qu'il a pratiquées sont rapportées dans la thèse de son élève Guichard (1) : « Dans ce genre de fractures la ténotomie du tendon d'Achille est presque toujours nécessaire. Elle s'impose parce que non seulement elle permettra de réduire exactement la fracture et de maintenir exactement le pied dans la bonne position, mais aussi elle évitera à peu près sûrement la formation d'un pied valgus si nuisible au bon fonctionnement ultérieur du membre ». Sans aller aussi loin nous pensons que dans quelques cas la ténotomie peut permettre de réduire une fracture irréductible et nous conseillons d'y avoir recours. C'est une opération très simple, sans aucune gravité. Dans le cas de luxation de l'astragale sans interposition fragmentaire elle aura les plus grandes chances de permettre la réduction. La section du tendon n'a aucun inconvénient ultérieur ainsi qu'en témoignent les observations annexées à la thèse de Guichard : la régénération du tendon est déjà faite lorsque la fracture est consolidée.

Si la ténotomie se montre impuissante le chirurgien n'est pas désarmé : il a le choix entre la résection, l'astragalectomie, ou la suture des fragments.

OBSERVATION XVII (*In* Thèse Guichard, page 43).

Mme R..., 39 ans, entre le 15 janvier 1901 à l'hôpital Saint-Antoine pour une fracture de Dupuytren qu'elle s'est faite en glissant sur le bord d'un trottoir.

La ténotomie du tendon d'Achille est faite le 17 janvier. Puis la fracture aisément réduite, la jambe est immobilisée dans

1. Guichard. *De la ténotomie du tendon d'Achille dans les fractures de jambe.* Thèse Paris, 1902.

un appareil plâtré, le pied maintenu à angle droit et en abduction forcée par l'attelle interne de Dupuytren.

Les suites furent des plus simples. En avril 1902, non seulement le tendon d'Achille s'était intégralement réparé, mais la malade avait recouvré le fonctionnement presque normal de sa jambe. Il n'existe pas la moindre déviation du pied en dehors, la malade ne boîte pas et la marche n'est pas douloureuse.

OBSERVATION XVIII (*In* Thèse Guichard, page 49).

B.... Césarine, blanchisseuse, 49 ans, entre à l'hôpital le 12 mai 1901 pour fracture bimalléolaire avec déviation du pied enidehors et abduction du pied. La ténotomie du tendon d'Achille est faite, et la fracture étant réduite on applique un appareil plâtré.

La consolidation se fait bien, mais la malade contracte une peumonie et on ne peut pratiquer des massages qu'après sa guérison. Elle peut se lever et s'appuyer sur son pied dès les premiers jours de juillet.

En avril 1902, il existe un peu de gonflement de la région malléolaire surtout après une marche prolongée. Mais le pied est en bonne position sans abduction : quant au tendon d'Achille son intégrité fonctionnelle est absolue.

OBSERVATION XIX (*In* Thèse Guichard, page 50).

V..., peintre, entre dans le service du Dr Blum, le 1er octobre 1901.

On constate une fracture bimalléolaire avec déviation du pied en dehors et un certain degré d'équinisme.

La ténotomie est pratiquée sur le champ, et on applique un appareil plâtré. Le blessé est envoyé à Vincennes le 19 octobre, soit 18 jours après l'accident.

En avril 1902, il existe encore une augmentation de volume des malléoles mais la marche n'est douloureuse que lorsque le blessé la prolonge au-delà d'une heure à une heure et demie ; grâce à l'adduction exagérée, maintenue pendant la consolidation, le pied n'a aucune tendance à se porter en abduction.

Résection tibio-tarsienne.

La résection tibio-tarsienne totale ou partielle (c'est-à-dire avec conservation de la malléole péronière) n'est pas le procédé de choix. Son inconvénient est de ne donner la guérison qu'au prix d'une ankylose : aussi doit-on la réserver pour le traitement des fractures de Dupuytren *vicieusement consolidées avec hypérostose des bords du plateau tibial.*

Astragalectomie.

Cette opération ne serait indiquée que dans les cas de fracture de Dupuytren accompagnée de luxation irréductible de l'astragale. Elle donne de bons résultats pour les fractures vicieusement consolidées.

Pour nous, le procédé de choix pour les fractures primitivement irréductibles est la reposition sanglante des fragments.

Reposition sanglante des fragments.

Par une incision interne, la malléole interne est mise à nu, dépouillée de son périoste, et le fragment malléolaire, s'il gêne pour la réduction, sera enlevé. Une deuxième incision externe permettra de saisir le péroné, de le dégager et de le mettre en place : la réduction sera alors possible le plus souvent. Cependant, si l'obstacle est dû au fragment intermédiaire du tibia, il sera possible le plus souvent d'agir directement sur lui pour le réduire ou l'enlever s'il gêne. Pour éviter la déviation secondaire, il sera prudent,

plutôt que de suturer les fragments au fil d'argent, de faire l'enchevillement. Pour cela une tige d'ivoire ou une vis métallique passant à travers la malléole péronière sera fixée dans le plateau tibial et laissée en place jusqu'à consolidation.

Ce n'est que dans des cas exceptionnels, où l'on ne pourrait pas agir efficacement sur le fragment intermédiaire, qu'il faudrait avoir recours à la résection du plateau tibial.

Contention de la fracture de Dupuytren.

La réduction de la fracture étant obtenue que faut-il faire ?

Sans vouloir passer en revue tous les appareils qui ont été proposés pour maintenir la fracture, nous devons cependant en signaler quelques-uns pour les critiquer on les rejeter.

Une première question se pose : La fracture étant réduite, est-il nécessaire de la maintenir et d'emprisonner le membre dans un appareil ? En un mot le massage et la mobilisation ne sont-ils pas le traitement de choix de cette fracture articulaire ?

Traitement par le massage seul.

Lucas-Championnière en attirant l'attention sur l'utilité et l'efficacité réelle du massage comme traitement des fractures a eu un mérite incontestable.

Quelques chirurgiens ont voulu appliquer cette méthode aux fractures de Dupuytren et en ont vanté

les bienfaits. Ferrier (1) a traité par le massage seul huit fractures bi-malléolaires : les blessés pouvaient marcher convenablement du 21e jour au 25e jour après l'accident. On ne peut faire qu'un reproche à sa communication c'est qu'il n'a pas publié le *résultat éloigné* de ce mode de traitement. Ces malades n'ont-ils pas vu survenir des déviations secondaires? sont-ils devenus valides ou infirmes?

Actuellement il faut rejeter ce traitement pour les fractures bi-malléolaires : s'il donne des résultats incontestablement supérieurs pour les fractures du coude en particulier, il n'en est plus de même pour le cou-de-pied. « Il y a de par le monde pas mal de membres qui sont effroyablement déformés pour avoir été traités ainsi... Sachez bien que le massage seul n'est applicable qu'aux fractures qui ne présentent aucun déplacement... et qu'il y a bien plus d'inconvénients et de plus graves à ne pas immobiliser une fracture qu'à ne pas la masser ». Delbet.

Nous n'insisterons pas, car presque tous les chirurgiens sont aujourd'hui d'accord pour déclarer que l'immobilisation est nécessaire dans la fracture de Dupuytren. Ce qu'il faut obtenir avant tout c'est un pied en bonne position et une mortaise serrée. Or, la déviation se reproduit telle qu'elle était avant et le diastasis réapparaît après la réduction sitôt qu'on abandonne le pied.

Abandonner l'immobilisation et les appareils c'est faire retour en arrière et revenir à la période qui a précédé l'apparition de l'appareil de Dupuytren où

1. Ferrier. Société de Médecine de Nancy, 27 mai 1896.

les fractures vicieusement consolidées étaient légion.

L'immobilisation est nécessaire, et nous ne pensons pas, vu l'extrême facilité avec laquelle la déviation se reproduit, qu'il faille conseiller l'emploi d'appareils amovibles pour permettre le massage immédiat.

Immobilisation par l'appareil de Scultet ou la gouttière en fil de fer.

Ces appareils ne peuvent être que des moyens de fortune et provisoires. Ils permettent, sitôt après l'accident, d'immobiliser le pied pour supprimer la douleur ou d'attendre que le gonflement de la jambe ait disparu pour appliquer un appareil plâtré.

Employés comme appareil définitif de traitement ils donnent des résultats déplorables : la lecture des observations de fracture de Dupuytren vicieusement consolidées en témoigne.

La botte silicatée est un très mauvais appareil : la lenteur de sa dissication fait que souvent la fracture n'est plus exactement réduite lorsque l'appareil est sec.

Les deux observations suivantes en font foi :

OBSERVATION XX (Résumée).

Nicaise. *Soc. de Chirurgie*, 8 février 1882.

C... 51 ans, domestique ; fracture bi-malléolaire droite avec luxation du pied en dehors et plaie au niveau de la malléole interne (janvier 1881).

On réduisit la luxation et le membre placé dans une gouttière en fil de fer pendant trois semaines. La luxation se reproduisit et ne put être réduite.

Consolidation en valgus, avec ankylose tibio-tarsienne et ulcération interne qui fut le point de départ d'un érysipèle qui emporta la malade.

Autopsie le 12 janvier 1882.

La malléole interne est arrachée et adhérente à l'astragale. Un fragment osseux détaché de la face externe du tibia s'est fusionné avec le péroné et le tibia.

La malléole externe fracturée est déviée en dehors, en arrière et en haut ; soudée à angle droit avec le péroné et avec la face externe de l'astragale. L'astragale n'est plus dans la mortaise, mais en dehors du péroné, elle a sa face supérieure en dedans, sa face externe en haut et en arrière. Les ligaments ont disparu. Le tendon du jambier postérieur est rompu. Vaisseaux et nerfs intacts.

OBSERVATION XXI

S. Pozzi. Société de Chirurgie, 24 mai 1882.

Résection anaplastique tibio-tarsienne chez un homme de 60 ans, pour un cal vicieux consécutif à une fracture bi-malléolaire.

Fracture bi-malléolaire le 25 janvier 1881 avec forte déviation du pied en dehors. La fracture est réduite ; une botte silicatée est appliquée par le médecin traitant et laissée un mois. On constate alors une consolidation en position vicieuse, irréductible ; nouvelle botte de silicate laissée quinze jours.

Marche impossible à cause des douleurs provoquées, valgus considérable.

Le 1er octobre 1881. — Incision péronière, ostéotomie de la malléole externe à sa base.

Puis incision tibiale, ablation de la malléole interne qui est détachée, réduction impossible.

Excision cunéiforme à base interne du plateau tibial, réduction facile, il existait un fragment intermédiaire au tibia et au péroné.

Guérison, pied en rectitude, ankylose presque complète, pied malheureusement légèrement en extension.

Appareil de Dupuytren.

Lorsqu'en 1806 Dupuytren inventa son appareil ce fut un très réel progrès. L'attelle interne placée en porte à faux s'oppose efficacement à la reproduction de la déviation. Malheureusement cet appareil demande a être très étroitement surveillé, le coussin peut glisser, les bandes se relâchent facilement et, si l'on n'y prend garde, la déviation se reproduit. De plus cet appareil est incapable de lutter contre la chute du talon en arrière, complication très fréquente qui demande à être parfaitement corrigée pour éviter l'équinisme du pied.

Pour nous l'appareil Dupuytren est *l'appareil provisoire de choix* car, facile à fabriquer extemporanément, il permet, la réduction faite, de maintenir le pied en bonne position. Nous avons vu que la réduction précoce était beaucoup plus facile à obtenir que la réduction tardive ; cet appareil permet donc d'attendre que le gonflement des parties molles ait disparu pour l'application efficace d'un appareil plâtré.

Il suffit de réunir un coussin de balle d'avoine de longueur double de la jambe (à son défaut une grande serviette convenablement pliée), une attelle en bois large de trois travers de doigt, un peu plus longue que la jambe, et deux bandes de toile.

Le coussin est plié en deux et appliqué sur la face interne de la jambe sans dépasser la malléole interne. L'attelle est placée sur le coussin et doit déborder le pied. Une bande roulée à la partie supérieure de la jambe fixe le tout en haut. A l'aide de la deu-

xième bande disposée en huit de chiffre passant alternativement sur le talon, sur le cou-de-pied et cravatant l'attelle, on attire fortement le pied en dedans de façon que le bord externe du pied devienne presque inférieur.

Traitement ambulatoire.

Les fractures bi-malléolaires ont été traitées surtout à l'étranger par des appareils ambulatoires.

« Kraüse pour une cassure bi-malléolaire a fait personnellement l'expérience du geh verbant : au sixième jour il pouvait vaquer à ses affaires sans douleurs, monter les escaliers, marcher pendant des heures et dès la quatrième semaine était complétement guéri. Il affirme qu'il n'est aucunement pénible de marcher ainsi sur une cassure fraîche avec un appareil bien appliqué, Korsch a vu un de ses malades atteint de fracture bi-malléolaire capable au deuxième jour de retourner de Francfort à Berlin et de reprendre ses occupations » (1).

Dollinger, Bardeleben, Albers et nombre d'autres chirurgiens vantent l'appareil de marche pour le traitement de ces fractures.

Kraüse (2) a employé cette méthode dans 23 cas de fractures bi-malléolaires avec de bons résultats immédiats.

Sorel, Reclus, Paul Delbet et d'autres chirurgiens

1. Cestan. Le traitement des fractures du membre inférieur par les appareils dits ambulatoires. *Gazette des hôpitaux*, 1897, n° 47.

2. Kraüse, 23e Congrès de chirurgie allemande 1894.

ont d'excellents résultats relatés dans les thèses de Brulé (1) et Feliset (2).

Nous ne doutons pas que l'appareil ambulatoire ne puisse rendre d'énormes services; la difficulté de son application sera toujours le plus grand obstacle à sa généralisation. Pour qu'un appareil ambulatoire ne blesse pas le malade et n'expose pas à la déviation des fragments il ne peut être appliqué que par un chirurgien qui en a une grande habitude.

Ce n'est pas un appareil à la portée de tous les praticiens, considération digne de nous arrêter, si l'on songe à l'extrême fréquence des fractures de Dupuytren.

S'il était démontré, comme l'affirment ceux qui le préconise, que l'appareil ambulatoire ne s'accompagne ni d'atrophie musculaire, ni d'ankylose, que le cal se forme plus rapidement et s'ossifie plus tôt qu'avec les appareils ordinaires, cet appareil serait d'un usage beaucoup plus répandu. Nous savons que l'appareil n'est pour rien dans l'existence des atrophies musculaires et des ankyloses.

Traitement préconisé. Appareils plâtrés.

Les appareils plâtrés sont sans conteste ceux qui actuellement réalisent le mieux la contention des fragments : c'est à eux que nous aurons recours.

Le moment de l'application de l'appareil varie selon les cas.

1. Brulé, thèse Paris 1900.
2. Feliset, thèse Paris 1898.

Lorsqu'on est appelé très peu d'heures après l'accident le mieux est de réduire la fracture et de mettre un plâtre immédiatement.

S'il existe un œdème considérable de la jambe et du pied avec volumineuse hémarthrose ou même des phlyctènes, l'application immédiate d'un plâtre est défectueuse : le malade souffre dans sa gouttière à tel point qu'on est obligé de l'enlever. Dans d'autres cas, la disparition de l'œdème, dans les jours qui suivent, rend la gouttière trop large et permet à la déviation primitive de se reproduire en totalité ou partiellement. Tout le bénéfice de la réduction immédiate est alors perdu.

En présence d'un cas semblable il vaut mieux attendre ; mais nous condamnons la pratique qui consiste à envelopper le membre dans un appareil de Scultet ou à le placer dans une gouttière en fil de fer. La fracture étant réduite, le membre sera entouré d'un pansement compressif, l'on appliquera à la partie interne une grande attelle en bois de Dupuytren et le pied sera maintenu par des bandes en adduction forcée.

Si la fracture a été très difficile à réduire, il sera prudent de laisser 4 à 5 jours cet appareil en place.

Dans le cas où la fracture a été facilement réduite, l'appareil sera enlevé chaque jour pour pratiquer un massage léger qui facilitera la résorption de l'œdème et des ecchymoses. Au bout de quelques jours l'appareil plâtré sera alors appliqué.

Quel appareil plâtré faut-il choisir ?

La gouttière d'Hergott et les attelles plâtrées de Maisonneuve sont deux excellents appareils. On peut les employer l'un ou l'autre. Nous pensons qu'il y a avantage à procéder de la façon suivante :

La longueur de l'appareil sera fournie par la mesure du membre depuis le creux poplité jusqu'à l'extrémité du gros orteil. La circonférence du genou et du cou-de-pied indiquera les deux largeurs qu'il conviendra de donner à la gouttière.

Le membre est enveloppé d'une très mince feuille d'ouate ou mieux de lint.

La réduction étant faite, la gouttière plâtrée est appliquée en ayant soin qu'elle atteigne, sans le dépasser, le creux poplité. Le membre devra être presque entièrement recouvert, sauf en avant où un intervalle de deux travers de doigt doit être laissé libre. Il suffira, si la gouttière a été taillée avec trop de largeur, de rabattre chaque bord en dehors ce qui consolide encore la gouttière.

Il faudra veiller à ce que les malléoles soient exactement moulées par l'appareil et que l'écartement des deux bords de la gouttière soit très faible au niveau du cou-de-pied. Le pied sera placé exactement à angle droit et en adduction forcée, le bord externe du pied fortement abaissé de façon que la plante du pied regarde nettement en dedans. La chute du talon sera réduite par des pressions sur la face antérieure du cou-de-pied, le talon étant fortement appuyé sur la table.

Une bande plâtrée, large de trois travers de doigt, sera placée circulairement autour de l'appareil au niveau de la tubérosité antérieure du tibia. Elle a pour but de maintenir solidement l'appareil.

Des tours de bande de toile sont alors imbriqués tout autour du membre, elles devront être suffisamment serrées pour que la gouttière épouse exactement la forme du membre.

Un gros tampon d'ouate est alors placé au-dessus de la malléole interne, et avec une grande attelle interne, on réalise, avec des tours de bande, le principe même de l'appareil de Dupuytren. Cette attelle laissée en place jusqu'à dissication complète du plâtre a le grand avantage de s'opposer à la déviation du pied en dehors.

Lorsque le plâtre est bien sec, l'attelle et les bandes de toile sont enlevées et un bracelet de diachylon est appliqué au niveau des malléoles pour s'opposer à tout écartement de la gouttière.

Il est indispensable de faire radiographier le membre : l'inspection de deux épreuves montrera si la fracture a été bien réduite et si l'appareil maintient les fragments en bonne position. Il va sans dire que, si la radiographie indiquait une réduction imparfaite, l'appareil devrait être immédiatement enlevé et refait. Lorsque l'installation radiographique le permet il est avantageux de faire la réduction sous le contrôle de l'écran radioscopique.

Il ne reste plus qu'à surveiller très exactement l'appareil; s'il devient trop large, il ne faut pas hésiter à l'enlever et à en appliquer un nouveau plutôt que de recourir à de petits artifices qui compromettent la bonne réunion des fragments.

Combien de temps doit durer l'immobilisation ?

Il y a deux erreurs dans lesquelles il ne faut pas tomber ; l'une consiste à enlever l'appareil au quinzième jour, alors que le cal insuffisamment formé se déformerait sous l'influence des moindres causes ; poids des couvertures, contractions musculaire, etc.

L'erreur inverse consiste à immobiliser à outrance : 45, 50 jours et plus. N'oublions pas que nous sommes en présence d'une fracture articulaire, cas où sans contesté la mobilisation précoce et le massage donnent des résultats bien supérieurs à l'immobilisation à outrance.

A notre avis, dès le vingt-cinquième jour, l'appareil doit être enlevé chaque jour plusieurs heures pour aérer le membre et permettre d'agir sur les muscles et l'articulation.

Quand peut-on permettre la marche ?

C'est là à notre avis le point le plus important qu'il s'agit de résoudre. Nous croyons avoir suffisamment démontré *l'influence néfaste de la marche précoce* sur l'évolution ultérieure de la fracture.

Les observations ci-dessus nous montrent que des déviations sont survenues chez des malades qu'on a laissé marcher au bout de :

21	jours	1 fois.
32 à 35	jours	3 fois.
40	jours	1 fois.
43 à 45	jours	4 fois.
60	jours	1 fois.
90	jours	2 fois.
95	jours	1 fois.

Ces faits nous prouvent que le cal des fractures de Dupuytren reste très longtemps malléable.

Il faudra donc retarder la marche le plus possible et ne la permettre que vers le soixantième jour. Plus le diastasis et le valgus ont été considérables, plus tardive devra être la marche. Dans les cas où le déplacement primitif a été nul ou faible on pourra avancer cette date au 45e ou 50e jour.

Et même, dans ces cas, la marche ne devra jamais être permise sans le port d'un appareil de soutien.

Appareil de soutien.

L'utilité d'un appareil de soutien nous semble indispensable lorsqu'on permet la marche.

Fig. 22
L'appareil orthopédique (d'après Mally et Richon)

Terrillon faisait porter à ses malades un appareil composé « d'un pied avec semelle articulée au niveau des malléoles avec deux montants l'un externe, l'autre interne. On y adapte une large courroie prenant son point d'appui sur un bouton placé sur le montant externe de façon à ce que dans la station debout la jambe soit toujours sollicitée à se rapprocher de ce montant et à permettre par conséquent aux deux os de se tenir le plus rapprochés possible ».

Mally et Richon ont fait porter un appareil composé « d'une jambière et d'un pied en cuir modelé

et lacé, auxquels sont adaptés deux montants en acier réunis par un bracelet métallique et un étrier également métallique articulé au niveau de l'articulation tibio-tarsienne. A l'étrier est rivée une semelle métallique qui impose au pied sa direction » (fig. 22).

Le prix de ces appareils orthopédiques étant relativement élevé ne permet pas d'en généraliser l'emploi.

Nous conseillons pour les remplacer l'appareil silicaté suivant : Des bandes de toile imbibées de silicate sont enroulées autour du pied et de la jambe de façon à faire une botte silicatée. L'appareil doit laisser les orteils complétement libres et s'arrêter en haut au-dessous de la tête du péroné. Avant d'appliquer les bandes on aura eu soin de recouvrir la peau d'une couche de talc et de placer, sur la face antérieure de la jambe et le dos du pied, une lamelle de zinc mince et flexible. On veillera à ce que les bandes épousent exactement la forme des malléoles et de la région du cou-de-pied. Lorsque le silicate est bien sec, avec un bistouri on le sectionne sur la face antérieure de la jambe et le dos du pied : la lame de zinc empêche tout danger d'atteindre les téguments. Le silicate est alors enlevé, on colle sur chaque bord deux bandes de cuir revêtues d'agrafes à souliers ce qui permet de lacer la botte. Le malade enlève la botte silicatée le soir lorsqu'il se couche.

Ces appareils devront être gardés tant que les atrophies musculaires subsistent, et jusqu'à ce que la radiographie ait montré l'existence d'un cal bien ossifié.

L'utilité de ces appareils est réel puisque dans

l'observation XII, on a pu, grâce à eux, corriger la tendance au valgus.

Massage et mobilisation.

La fracture de Dupuytren ne l'oublions pas est une fracture articulaire, le massage et la mobilisation rapide lui conviennent.

Ces moyens seront appliqués sitôt l'ablation de l'appareil plâtré, c'est-à-dire le vingt-cinquième jour comme nous le conseillons. Les muscles de la jambe et de la cuisse seront massés chaque jour et ensuite on imprimera à l'articulation tibio-tarsienne de petits mouvements de flexion et d'extension qui peu à peu devront acquérir une plus grande amplitude. Le massage violent et la mobilisation forcée sont des pratiques condamnables, parce que, loin de guérir l'ankylose, elles la prolongent.

Ces manœuvres devront donc être douces et ne provoquer aucune douleur : elles seront alors efficaces. Longtemps prolongées elles feront disparaître l'œdème et les raideurs articulaires, favoriseront la nutrition du membre. C'est un fait acquis que le massage précoce favorise l'organisation et l'ossification du cal et améliore la nutrition des os fracturés : indication capitale à remplir dans le cas de fracture de Dupuytren, où, comme nous l'avons vu, le cal est mal nourri et s'ossifie lentement.

Electrisation.

L'électrisation rend d'incontestables services par le traitement des amyotrophies réflexes ; mais elle doit être employée avec discernement.

Mally (1) a nettement posé les indications de ce traitement.

Dans les formes bénignes d'atrophie dans lesquelles l'élément spasmodique fait défaut, on sollicitera des muscles atrophiés des contractions musculaires de peu de durée et fréquemment répétées. Ce traitement fait diminuer progressivement l'atrophie et rend au muscle son volume normal.

Si les phénomènes spasmodiques accompagnent les amyotrophies, l'électrisation localisée des muscles est contre-indiquée, car elle exagère les phénomènes spasmodiques.

Dans ces cas il faut au contraire exercer « une action sédative sur les centres nerveux profonds » et pour atteindre ce but nous disposons d'une véritable gamme de procédés : « le bain statique simple, le souffle localisé aux régions malades, l'aigrette, la friction, la révulsion avec étincelles sur la colonne vertébrale ».

Ce traitement donne dans ces cas de bons résultats.

1. Mally. *Revue de Psychyatrie et de Neurologie*, 1898.

TRAITEMENT

de la fracture de Dupuytren ouverte

La fracture de Dupuytren est très souvent compliquée de plaie. Dans le mouvement d'abduction forcée du pied, les téguments fortement tendus sont sectionnés par le bord tranchant de la malléole tibiale fracturée. L'articulation tibio-tarsienne est alors ouverte.

Avant l'ère antiseptique cette complication était d'une extrême gravité, une arthrite purulente se déclarait et l'amputation était le seul espoir d'arracher le malheureux à la mort.

Cette crainte de l'infection était si grande que Verneuil proposait et pratiquait la *résection préventive* de l'articulation tibio-tarsienne pour toute fracture de Dupuytren ouverte. Si l'infection s'était déclarée il avait encore recours à la résection dite *antiphlogistique*.

OBSERVATION XXII

Nepreu. Soc. de chirurgie, 25 janvier 1882, (Obs. I).

Fracture tibio-tarsienne ouverte. Résection immédiate Guérison.

R. F..., 53 ans, marinier tombe et se fait une fracture ouverte avec notable saillie du tibia en dedans, et renversement considérable du pied en dehors.

Résection tibio-tarsienne immédiate par Verneuil. Au bout d'un mois le malade se lève et commence à marcher.

Guérison avec pied en bonne position sans ankylose absolue : les mouvements d'extension sont conservés mais très réduits.

Actuellement ces complications infectieuses peuvent être évitées le plus souvent si l'on intervient assez tôt.

Plusieurs cas peuvent se présenter.

a) Fracture ouverte récente.

Lorsque le chirurgien sera en présence d'une fracture ouverte, surtout si elle ne date que de quelques heures, la conduite sera simple : le malade sera endormi, le pied et la jambe soigneusement savonnés puis nettoyés à l'éther et à l'alcool. Ensuite le foyer de la fracture sera bien nettoyé par les mêmes moyens et irrigué largement par un jet d'eau bouillie très chaude, additionnée d'eau oxygénée Si l'ouverture est petite et les bords anfractueux, il sera prudent de l'agrandir afin qu'aucun recoin de la plaie n'échappe à l'action mécanique du lavage. Un ou deux drains seront placés et de la gaze aseptique légèrement tassée.

La fracture correctement réduite, sera maintenue en position par une gouttière plâtrée présentant une large fenêtre pour permettre de renouveler les pansements.

Si le tibia a été souillé de terre, plutôt que de réduire un os qui pourrait être insuffisamment désinfecté malgré toutes les précautions prises, il sera plus prudent de réséquer l'extrémité du plateau tibial inférieur.

Quelques chirurgiens conseillent de profiter de l'ouverture accidentelle de la fracture pour faire la suture ou l'enchevillement des fragments. Gangolphe, Houzel et d'autres chirurgiens ont agi de la sorte et obtenu d'excellents résultats : Nous rapporterons leurs observations.

OBSERVATION XXIII (Résumée).

(Par M. le Dr Houzel de Boulogne-sur-Mer).
Société de chirurgie, 30 novembre 1887.

Fracture exposée, avec issue de la surface articulaire tibio-tarsienne gauche ; suture.

Etant montée sur un escabeau, la malade tombe, la jambe gauche restant engagée entre les marches supérieures ; elle se fracture le péroné à 4 centimètres au-dessus de l'article, s'arrache la malléole interne, et le tibia venant faire effort sur la peau, la déchire obliquement formant une plaie de 13 centimètres de long allant du milieu du cou-de-pied au tendon d'Achille ; au travers de cette plaie, la surface articulaire du tibia sort presque tout entière, le pied étant complétement luxé en dehors. L'articulation tibio-tarsienne avait 23 centimètres de tour ; il ne restait en dehors que 11 centimètres de peau qui fut saine. M. Houzel vit la malade presque aussitôt, il constata l'intégrité des vaisseaux et des tendons qui avaient été refoulés et écartés, il réduisit de suite la luxation et couvrit la plaie d'un linge mouillé d'eau-de-vie coupée d'eau. Une heure après, étant muni de pansements et de liquides antiseptiques, il endormit la blessée, lava l'articulation, la plaie et les alentours avec la solution phéniquée au 1/40e, sutura la malléole interne au tibia au moyen d'un gros fil d'argent qui pénétrait dans l'articulation : Les surfaces osseuses ayant été bien affrontées, le fil fut tordu, puis l'extrémité tordue appliquée et aplatie contre le tibia. La plaie cutanée fut réunie au crin de Florence, un drain debout fut placé derrière la malléole interne. Le tout fut saupoudré d'iodoforme.

Un appareil plâtré prenant la jambe et le pied, mais laissant à découvert la partie suturée, et renforcé en dehors par une lame de tôle, fut enfermé avec le membre dans un grand pansement ouaté de Guérin. Un mois après l'accident, la réunion était parfaite, les crins de Florence furent enlevés, et le

pansement, toujours le même, réappliqué jusqu'au 20 juillet.

A cette date, quarante-troisième jour, consolidation parfaite avec conservation des mouvements articulaires qui s'exécutent facilement et sans douleur. M. Houzel songea au fil d'argent qu'il avait laissé enfermé sous la peau, mais la malade refusa formellement de le lui laisser enlever.

Le 28 juillet, elle quittait ses béquilles. Le 3 août, moins de deux mois après l'accident, elle fit un kilomètre à pied et sans bâton. La malade avait toléré depuis quatre mois son fil d'argent, sans en éprouver le plus petit inconvénient.

OBSERVATION XXIV

Houzel. Société de chirurgie, 30 novembre 1887.

Fracture ouverte. Réduction et suture. Ankylose consécutive.

Une femme de 51 ans, vue douze heures après l'accident, avait déjà la plaie infectée : Houzel lui fit, après anesthésie et lavages, la réduction et la suture osseuse, mais il ne vit la malade que quatre fois en tout et ne put la traiter régulièrement ; il y eut un peu de sphacèle de la peau, nécrose de la malléole que l'on dut enlever et la guérison ne fut obtenue qu'avec ankylose.

OBSERVATION XXV

In Michel Gangolphe *Lyon Médical*, 20 octobre 1890.

A... Louis, 48 ans, entre à l'hôpital le 11 août 1870, pour fracture malléolaire du tibia ; fractures multiples du péroné. Plaie et issue de l'extrémité inférieure du tibia.

Le malade fut projeté d'un escalier, en restant pris par le pied. On constate une déviation complète en dehors du pied, et une mobilité dans toutes les directions. Large déchirure par où sort l'extrémité inférieure du tibia sur une longueur de 10 centimètres environ. Cette extrémité osseuse est à peu près intacte, la surface articulaire est complète ; on note toutefois une fracture de la base de la malléole interne qui a été arrachée et entraînée avec le pied, ainsi qu'un arrachement osseux assez étendu à la partie externe du tibia au niveau du ligament péronéo-tibial inférieur. Le péroné est fracturé en plusieurs endroits

au-dessus de la malléole. Pas d'hémorrhagie notable. On réduit aussi bien que possible et l'on applique un pansement antiseptique.

12 août. — La réduction n'est pas complète, elle est difficile à obtenir et à maintenir. L'intervention est décidée.

Le sujet anesthésié j'agrandis largement la plaie interne ; le tibia luxé de nouveau, je fais en dehors sur l'axe du péroné fracturé une contre-ouverture de 7 à 8 centimètres. Je dilate largement, et j'irrigue la région, la cavité articulaire en enlevant avec soin tous les caillots. Ce lavage fait, j'enlève un certain nombre d'esquilles, les unes libres, les autres adhérentes encore à des lambeaux périostiques. Toutefois, je prends soin de n'extirper que celles qui pourraient venir s'interposer entre le tibia et l'astragale ; c'est-à-dire que j'enlève surtout les lamelles osseuses arrachées sur le tibia par les ligaments tibio-péroniers inférieurs et que je respecte à peu près complétement les divers fragments du péroné dont la réunion forme une colonnette interrompue irrégulièrement. Comme je l'espérais, ces fragments se sont facilement soudés les uns aux autres.

Afin de réduire et de maintenir facilement le tibia en place, je me décidai à retrancher 1 centimètre de son extrémité inférieure ; puis pour reconstituer la mortaise tibio-tarsienne, je résolus de suturer au tibia la base de la malléole internearrachée, par conséquent de la fixer à la place (ou à peu près) qu'elle occupait normalement.

Après avoir avivé, la surface malléolaire, je la ramenai en contact et la maintins fixée au tibia, au moyen d'un point de suture osseuse au fil métallique. Suture du périoste au catgut ; la plaie interne est fermée à peu près complétement par des sutures métalliques ; deux drains debout seulement dans la contre-ouverture externe qui est également suturée en grande partie. Pansement à l'iodoforme, attelle plâtrée.

Premier pansement 21 août. Pas de suppuration, le malade peut à volonté fléchir et étendre le pied aussi bien du côté gauche que du côté droit.

30 août. — Pansement ; ablation des sutures.

30 septembre. — Le malade va très bien ; on supprime la gouttière plâtrée. Le malade peut s'appuyer à terre exclusivement sur le pied blessé ; les mouvements de la tibio-tarsienne sont complets, non douloureux passivement ; mais quand le malade marche, il porte encore un peu le pied en avant.

OBSERVATION XXVI (*In* thèse Vial).

Fracture compliquée de l'extrémité inférieure du péroné, plaie communiquant avec l'articulation tibio-tarsienne. Suture osseuse. Résection de l'astragale.

B... Pierre, 50 ans, cultivateur. Le 9 janvier 1899 il tombait de voiture et avait la jambe écrasée par la roue. Le 10 janvier on constate à l'hôpital une fracture malléolaire du péroné gauche ; le pied est dévié en dehors, sur la partie interne du cou-de pied existe une large plaie en communication avec l'articulation tibio-tarsienne et par laquelle fait issue la malléole interne non fracturée.

Le premier pansement est d'une antisepsie plus que douteuse.

Le 10 janvier. — Opération. Le péroné est fracturé à 3 cent. au-dessus de la malléole et on observe la présence dans l'articulation tibio-tarsienne de corps étrangers. On pratique la résection de l'astragale, dans une intention de drainage articulaire. On fait ensuite, au fil d'argent, la suture de la malléole péronière ; contre-ouverture postérieure et drainage. Appareil plâtré.

Le 28 janvier. — Etat grave, on constate sous l'anesthésie que la *suture osseuse n'a pas pris, et l'on trouve le tibia dénudé.* On pratique alors la résection de 3 cent. des deux malléoles.

Amélioration, mais au bout d'une quinzaine l'état général devient mauvais.

Le 27 février. — Amputation au tiers inférieur. On note l'envahissement des gaines des fléchisseurs et des péroniers par le pus. Arthrite du tarse. Les suites immédiates sont assez bonnes, le malade quitte le service convalescent.

Nous ne pensons pas que la suture métallique soit un procédé recommandable, car l'asepsie parfaite d'un foyer accidentellement ouvert n'est pas toujours obtenu. Il en résulte que les corps étrangers nécessaires pour la suture ou l'enchevillement s'infecteront, seront mal tolérés et auront tendance à s'éliminer d'où production d'ostéite, d'abcès et de fistules parfois rebelles.

6). *Fracture ouverte et infectée.*

L'infection du foyer de fracture peut s'être déclarée avant que nous ayons donné nos soins au blessé ou malgré le traitement mis en œuvre. La conduite du chirurgien variera selon les cas.

Si l'infection est légère et encore au début l'ouverture sera agrandie, les lavages à l'eau oxygénée très chaude répétés deux à trois fois par jour, le drainage bien établi. Parfois les progrès de l'infection seront enrayés par ces moyens.

Le mauvais aspect de la plaie s'accompagnant de frissons, d'élévation progressive de la température, commande une intervention rapide. Selon les cas le chirurgien peut avoir recours à la résection tibio-tarsienne ou à l'astragalectomie. L'ablation de l'astragale permet un drainage parfait de l'articulation : elle suffit souvent. Cependant lorsque les fragments malléolaires seront baignés de pus, outre l'extirpation de l'astragale il convient de réséquer le plateau tibial. Cette intervention préconisée par Vial (1) dans sa thèse a donné à Gangolphe et à nombre de chirurgiens des résultats parfaits : les résultats fonctionnels sont excellents, la guérison survient parfois avec ankylose ; le plus souvent une néarthrose solide se produit.

1. Vial. *Du traitement des fractures compliquées des extrémités inférieures des os de la jambe et en particulier de la résection tibio-tarsienne totale.* Thèse Lyon, 1899.

OBSERVATION XXVII (*In* Vial).

Fracture bi-malléolaire ; arthrite tibio-tarsienne. Résection des os de la jambe et de l'astragale. Guérison avec excellent résultat fonctionnel.

D... Joseph, 32 ans, manœuvre.

Le 5 février 1899, il reçut un rail sur la face externe de la jambe ; le pied fut porté en dehors tandis que la jambe se déjetait en dedans. Parties molles meurtries. Le malade est immobilisé dans un pansement assez sommaire. Les phénomènes douloureux s'accentuant, il entre à l'hôpital le 7 février où l'on constate : élargissement de l'espace intermalléolaire, œdème considérable, phlyctènes, mouvements de latéralité. Température 39°.

On immobilise, après avoir pansé les phlyctènes.

Le 10 février. — Aspect phlegmoneux de la jambe, et adénite inguinale. On incise à hauteur de la fracture et l'on tombe sur des foyers purulents s'étendant du côté du péroné qui est fendu dans sa longueur. L'articulation est ouverte et infectée. Mauvais état général.

Le 10 février. — Résection tibio-péronéo-astragalienne. L'articulation largement ouverte par deux incisions latérales est envahie par le pus. On observe un léger état d'érosion superficielle de l'astragale, et une suppuration abondante surtout le long des fragments osseux. La malléole tibiale est en plusieurs fragments, et la malléole péronière, fendue longitudinalement, baigne dans le pus. Pour désinfecter le foyer, une large opération s'impose ; après l'ablation de l'astragale, on abrase par morcellement, le fragment inférieur du péroné et l'on sectionne le tibia écrasé à quatre centimètres au-dessus de l'interligne. On draine largement. Pansements rares.

Le 1er juin. — Le malade quitte l'hôpital, sa plaie entièrement fermée.

Le 3 juillet. — Le pied est d'apparence plate, les métatarsiens ont une tendance à l'équinisme ; les mouvements spontanés de flexion et d'extension sont assez étendus dans la néarthrose tibio-calcanéenne pour satisfaire à tous les besoins de la marche. Les mouvements de latéralité n'existent, malgré l'absence de mal-

léoles, pas plus que dans un cou-de-pied normal. Le raccourcissement n'est actuellement que de 6 cent. Il suffira donc d'une semelle de 3 centimètres d'épaisseur, légèrement cambrée pour compenser l'inégalité.

OBSERVATION XXVIII (*In* Vial).

Fracture bi-malléolaire compliquée. Symptômes graves d'infection. Résection tibio-tarsienne.

Le 13 janvier 1899, M. Poncet est appelé auprès de X..., 65 ans, alcoolique, qui, huit jours avant s'était fait une fracture bi-malléolaire avec une petite plaie conduisant dans l'articulation tibio-tarsienne. On avait procédé à la réduction et à l'immobilisation, sous pansement peu antiseptique. Température 39° facies septicémique.

Ethérisation. — Larges incisions en dedans et en dehors. Extraction facile des fragments ; ablation de trois esquilles. Plaie infectée. Large drainage, pansement antiseptique, immobilisation. Suites simples, l'état général remonte.

Le 3 mars. — On doit faire la résection de 2 cent. de plus du tibia, pour réduire une luxation spontanée du fragment jambier en dedans de l'astragale.

Etablissement progressif d'une ankylose tibio-tarsienne.

Ces larges interventions pratiquées à temps peuvent juguler l'infection et éviter une mutilation du membre comme dans l'intervention suivante :

OBSERVATION XXIX (Résumée).

Fracture bi-malléolaire ouverte avec luxation complète du pied en dehors, par M. Camille Dambrin, interne des Hôpitaux. Société anatomique, juillet 1902.

Femme de 56 ans, entre le 8 mai 1902, à Laennec, dans le service de M. Reclus.

A la face interne de l'articulation tibio-tarsienne existe une plaie longue de 4 centimètres environ par laquelle sort l'extrémité inférieure du tibia.

Le péroné est brisé à 4 centimètres au-dessus de la pointe de la malléole externe. Coup de hache très marqué.

Traitement. — La plaie est très sale, souillée de terre. Désinfection soignée avec alcool, sublimé, eau oxygénée ; puis réduction facile de la luxation. La luxation a tendance à se reproduire, dès que l'on cesse la traction. Pansement stérilisé. Application d'une gouttière plâtrée fenêtrée. Dès le lendemain, la température monte à 39° ; malgré tous les soins, l'infection articulaire se produit. L'articulation est largement drainée ; le pansement est refait tous les jours. Etat général très grave, agitation, délire, fièvre élevée ; le thermomètre monte jusqu'à 40°,4 le soir du quatrième jour. Injections quotidiennes de sérum. Il se produit des fusées purulentes qui remontent dans le mollet, en suivant la gaîne des fléchisseurs, le pus a fusé aussi dans la plante du pied. La conservation du membre étant impossible, et l'amputation de jambe impraticable, le 27 mai nous avons fait l'amputation de la cuisse. Les suites opératoires ont été parfaites : réunion des lambeaux par première intention ; amélioration très rapide de l'état général ; guérison complète.

c). *Fracture ouverte secondairement.*

Le pronostic est ici bien moins grave si le chirurgien a agi convenablement. Lorsque le fragment tibial a comprimé les parties molles et qu'il existe un placard violacé, la production d'une eschare est à prévoir. Le pied sera nettoyé et aseptisé très minutieusement et de la gaze aseptique placée au niveau de la malléole tibiale, de la sorte l'infection secondaire de l'articulation sera évitée.

L'appareil préconisé par Richon et décrit dans l'observation XI nous semble répondre aux indications de surveiller attentivement la malléole interne et de n'effectuer aucune pression exagérée à ce niveau.

Les figures 23, 24, 25 et 26 mieux qu'une longue description indiquent la façon de tailler cet appareil.



Fig. 23
L'appareil plâtré de Richon

Fig. 24



Fig. 25

Fig. 26

CONCLUSIONS

La fracture de Dupuytren est une affection des plus graves, la restitution *ad integrum* du membre est loin d'être la règle.

Les facteurs de la gravité de cette fracture sont multiples. La fracture peut être *primitivement irréductible* du fait de la contracture musculaire, d'une interposition fragmentaire ou d'une luxation de l'astragale.

Les amotrophies réflexes, les troubles vasomoteurs et trophiques, les raideurs articulaires sont des accidents constants contre lesquels il faudra lutter.

L'agrandissement de la mortaise tibio-péronière et le pied bot valgus surviennent souvent au cours de la convalescence, alors que le pied était en position parfaite à la sortie du plâtre. Ces troubles graves ne reconnaissent qu'une cause : la marche trop précoce sur un cal encore malléable.

La réduction parfaite et immédiate doit être obtenue à tout prix. Si l'anesthésie générale n'est pas suffisante, selon les cas, on fera la ténotomie du tendon d'Achille, la reposition sanglante des fragments ou la résection tibio-tarsienne.

La contention absolue des fragments est indispensable. Elle ne peut être obtenue ni par le pansement ouaté, ni par l'appareil de Scultet. L'appareil de Dupuytren est l'appareil provisoire de choix. L'appareil plâtré, l'appareil définitif.

Après 25 jours d'immobilisation absolue, on peut commencer les massages et la mobilisation.

La marche sera permise au 60e jour environ avec un appareil orthopédique ou une botte silicatée qui devra être gardée plusieurs mois.

Le massage, la mobilisation et l'électrisation sont des adjuvants indispensables au traitement.

L'examen radiographique est nécessaire pour s'assurer de la perfection de la réduction et plus tard pour reconnaître l'état du cal et dépister les débuts du valgus.

La fracture de Dupuytren ouverte, mais aseptique, réclame des soins minutieux ; la fracture ouverte et infectée réclame le large débridement, l'astragalectomie ou la résection selon les cas.

Vu : le Président de la thèse,
TERRIER

Vu : le Doyen,
DEBOVE

Vu et permis d'imprimer :
Le Vice-Recteur de l'Académie de Paris,
LIARD

BIBLIOGRAPHIE

Nous renvoyons le lecteur à la revue de Mally et Richon (*Revue de Chirurgie* 1902) qui contient un index bibliographique très complet.

Nous ne signalerons ici que les travaux qui n'y sont pas mentionnés.

ALBERS-BARDELEBEN-KRAUSE. — Méthode ambulatoire, 23e Congrès des chirurgiens allemands, 1894.

BOUDET. — Thèse Lyon, 1901.

BRULÉ. — Thèse Paris, 1900.

CESTAN. — Le traitement des fractures du membre inférieur par les appareils dits ambulatoires. Gazette des Hôpitaux 1897, n° 47.

DAMBRIN. — Soc. anatomique, juillet 1902.

DELBET. — Clinique de l'Hôtel-Dieu, 1899.

FELIZET. — Thèse Paris, 1898.

FERRIER. — Société de médecine de Nancy, 27 mai 1896.

GUICHARD. — De la ténotomie du tendon d'Achille dans les fractures de jambe. Thèse Paris, 1902.

HOUZEL. — Soc. de chirurgie, 30 nov. 1887.

MORESTIN. — Fracture de Dupuytren. Société anatomique, juin 1902.

VIAL. — Du traitement des fractures compliquées des extrémités inférieures dans l'os de la jambe et en particulier de la résection tibio-tarsienne totale. Thèse Lyon, 1899.

Imprimerie de la Faculté de médecine H. Jouve, 15, rue Racine, 15, Paris.